PROTOCOLO DE MANEJO E ACESSO À UROLOGIA PEDIÁTRICA

Protocolo singularizado para o Município de Jundiaí – 2024
Versão I

SUS

Prefeitura de Jundiaí

PROTOCOLO DE MANEJO E ACESSO À UROLOGIA PEDIÁTRICA

Protocolo singularizado para o Município de Jundiaí – 2024

Versão I

Organização e Elaboração

Departamento de Regulação da Saúde

Unidade de Gestão de Promoção da Saúde (UGPS)

Dra. Marcela Leal da Cruz - Urologista Pediátrica NIS

Fabiana Barrete de Alcântara Fredo - Enfermeira - Diretora do Departamento de Regulação de Saúde

Dra Fernanda Tiemi Dotto Matsusaki - Pediatra - Apoiadora Técnica Saúde da Criança e Adolescente

SUMÁRIO

1.	APRESENTAÇÃO	05
2.	FLUXO DE ATENDIMENTO	06
3.	PRIORIZAÇÃO	06
4.	DOR ESCROTAL AGUDA	07
4.1.	TORÇÃO TESTICULAR	07
4.2.	TORÇÃO DE APÊNDICES TESTICULARES E EPIDIDIMÁRIOS	08
4.3.	EPIDIDIMITE/ ORQUIEPIDIDIMITE	09
5.	PATOLOGIAS DO CONDUTO PERITONIOVAGINAL	10
5.1.	HÉRNIA INGUINAL	10
5.2.	HIDROCELE	11
5.3.	CISTO DE CORDÃO	12
6.	CRIPTORQUIDIA	13
7.	FIMOSE e PARAFIMOSE	16
7.1.	FIMOSE	16
7.2.	PARAFIMOSE	18
8.	HIPOSPÁDIA	19
9.	PÊNIS EMBUTIDO E MICROPÊNIS	22
9.1.	PÊNIS EMBUTIDO	22
9.2.	MICROPÊNIS	25
10.	LITÍASE RENAL	26
11.	HIDRONEFROSE ANTENATAL	30
12.	REFLUXO VESICOURETERAL (RVU)	33
13.	ESTENOSE DE JUP (Junção Ureteropiélica)	36
14.	ESTENOSE DA JUNÇÃO URETEROVESICAL (JUV)/ MEGAURETER PRIMÁRIO	39
15.	DUPLICIDADE PIELOCALICIAL E URETEROCELE	42
16.	VÁLVULA DE URETRA POSTERIOR (VUP)	45

17.	ENURESE NOTURNA	48
18.	DISFUNÇÃO MICCIONAL NÃO NEUROGÊNICA	49
19.	DISFUNÇÃO MICCIONAL NEUROGÊNICA (BEXIGA NEUROGÊNICA)	52
20.	REFERÊNCIAS BIBLIOGRÁFICAS	55

1. APRESENTAÇÃO

A Atenção Primária à Saúde (APS) se caracteriza como porta de entrada preferencial do SUS e como lócus privilegiado de gestão do cuidado dos usuários e cumpre papel estratégico nas redes de atenção, servindo como base para o seu ordenamento e para a efetivação da integralidade.

Para isso, é necessário que a APS tenha alta resolutividade, o que depende da capacidade clínica e de cuidado de suas equipes, do grau de incorporação de tecnologias duras (diagnósticas e terapêuticas) e da articulação da APS com outros pontos da rede de saúde.

O Serviço Especializado é marcado por diferentes gargalos no que se refere ao seu acesso, em especial no que se refere ao dimensionamento e organização das ofertas e em função da própria resolutividade da APS.

Para que estes gargalos sejam superados é preciso organizar estratégias que impactem na APS, nos processos de Regulação do Acesso (desde os serviços solicitantes até as Centrais de Regulação), bem como na organização da Atenção Especializada.

A Regulação de Acesso à Saúde visa ordenar o acesso às ações e serviços de saúde, priorizando consultas e procedimentos aos pacientes de maior risco, necessidade e/ou indicação clínica, em tempo oportuno.

Para este ordenamento são necessárias informações mínimas que permitam determinar esta necessidade. Neste sentido, o desenvolvimento de protocolos para os principais motivos de encaminhamento de cada especialidade ou para os principais procedimentos solicitados, facilita a ação da regulação.

A oferta deste protocolo objetiva que, este seja mais uma estratégia para aumentar a ampliação do cuidado clínico, resolutividade, capacidade de coordenação do cuidado e a legitimidade social da APS. Complementarmente, ele deve servir como filtro de encaminhamentos desnecessários, priorizando o acesso dos pacientes às consultas e/ou procedimentos quando eles apresentem indicação clínica para tanto e otimizando o uso dos recursos em saúde, além de impedir deslocamentos desnecessários e trazer maior eficiência e equidade à gestão das listas de espera.

O objetivo final desta estratégia é reduzir o tempo de espera ao atendimento especializado, garantir o acompanhamento tanto pela especialidade quanto pela APS, além de dar qualificação e resolutividade ao cuidado, com cada ponto de atenção atuando dentro de suas competências e responsabilidades.

As informações contidas neste protocolo têm por objetivo determinar a necessidade do atendimento especializado, orientar fluxos e acessos e estratificar a prioridade deste encaminhamento.

2. FLUXO DE ATENDIMENTO

A necessidade de consulta será determinada pelo profissional médico pediatra ou médico de família/ generalista (após discussão de caso com médico pediatra referência local da unidade) e fará o referenciamento deste paciente.

Somente serão aptos ao agendamento os encaminhamentos que contenham todos os dados solicitados no formulário de encaminhamento.

O paciente será agendado de acordo com a Classificação de Prioridade.

O paciente será acompanhado pelo serviço de especialidade, conjuntamente com o médico da UBS ou após a interconsulta, receberá o relatório de contra referência para acompanhamento na própria unidade básica (UBS).

3. PRIORIZAÇÃO

P 0 / Urgência: não se aplica ao atendimento ambulatorial. São os casos com necessidade de atendimento imediato e de características hospitalares. Encaminhar ao pronto socorro infantil de referência- HU

P1: casos que necessitam de atendimento especializado em um curto período de tempo (até 30 dias); Encaminhamento por e-mail ao médico regulador regional.

P2: Casos cuja demora implique em dificuldade ou quebra de acesso a outros procedimentos – situações clínicas sem gravidade que necessitam de agendamento

eletivo em até 03 meses;

P3: Todos os casos restantes – necessitam de atendimento eletivo e não prioritário e podem ser acompanhados inicialmente pelos médicos da atenção básica e agendamento com especialidade acima de 03 meses sem prejuízo ao paciente.

4. DOR ESCROTAL AGUDA

4.1. TORÇÃO TESTICULAR

Qualquer indivíduo com dor escrotal aguda deve ser avaliado e tratado com urgência, uma vez que a torção testicular é um dos diagnósticos diferenciais e a preservação da gônada depende diretamente do tempo de isquemia (cujo início corresponde ao início da dor).

A torção testicular ocorre devido à torção do cordão espermático (que contém as estruturas vasculares que irrigam o testículo) sobre seu próprio eixo comprometendo seu aporte sanguíneo e levando à isquemia testicular. A isquemia testicular é crítica e, se não revertida rapidamente, pode levar ao dano permanente.

Existem dois tipos de torções: a extravaginal e a intravaginal. A torção extravaginal ocorre proximal à túnica vaginal, no período perinatal, antes do invaginamento da túnica vaginal para o escroto. Já a torção intravaginal ocorre após o período perinatal, devido à inadequada fixação do testículo na túnica vaginal. Se a túnica vaginal fixar-se em uma porção mais proximal do cordão espermático, o testículo e epidídimo podem ficar com hipermobilidade e propensos a sofrer torção.

A torção testicular apresenta dois picos de incidência na faixa etária pediátrica: recém-nascidos e adolescentes. A apresentação clínica clássica é a dor testicular intensa e contínua, de início súbito, normalmente unilateral, que pode vir acompanhada de náuseas e vômitos. Episódios de dor intermitente podem ocorrer na torção parcial com detorção espontânea. Ao exame físico, pode ser observada uma bolsa testicular endurecida, avermelhada, aumentada de volume e o testículo afetado em posição discretamente mais elevada. O reflexo cremastérico geralmente está ausente.

O ultrassom doppler de bolsa testicular é o exame diagnóstico complementar de eleição porque é capaz de detectar a presença ou ausência do fluxo sanguíneo para o

testículo. Na torção testicular, ocorre ausência deste fluxo. A torção testicular também pode apresentar-se de forma intermitente (quando ocorre a rotação incompleta e ela se desfaz, com consequente dor e melhora da dor). Nestes casos, o fluxo sanguíneo pode estar presente/diminuído. No entanto, é importante ressaltar que o diagnóstico da torção de testículo é clínico e a solicitação/realização do exame de imagem não pode retardar a indicação de exploração cirúrgica a fim de não comprometer a possibilidade de reversão de danos.

As principais causas de dor escrotal e que se constituem em diagnósticos diferenciais da torção do testículo são torção do apêndice testicular e epididimário, orquiepididimite, hérnia estrangulada, hidrocele infectada, trauma, neoplasias e celulite.

O tratamento da torção testicular é cirúrgico. Acredita-se que a janela de oportunidade para correção ocorre nas primeiras 6 horas do início dos sintomas, com taxas de sucesso para salvar o testículo de 80 a 100% (essa taxa cai para 20%, numa janela de 12h).

Figura 1. Abordagem cirúrgica da torção de testículo, desfazendo a torção e recuperação do dano isquêmico.

4.2. TORÇÃO DE APÊNDICES TESTICULARES E EPIDIDIMÁRIOS

Os apêndices testiculares (remanescentes dos ductos müllerianos) e epididimários (remanescentes dos ductos de wolff) são resquícios embriológicos sem função definida que podem estar presentes em cerca de 76% a 83% e 22% a 28% dos testículos, respectivamente. A torção dos apêndices testiculares e epididimários ocorrem com maior frequência nos pré-púberes, provavelmente devido à estimulação hormonal que aumenta a massa da estrutura pediculada e a torna suscetível à torção.

Manifestam-se geralmente com dor de início súbito, que pode ser moderada a intensa, simulando uma torção testicular. O “blue dot sign” consiste em um ponto azulado no subcutâneo e pode ocorrer precocemente em até cerca de 50% dos pacientes. É visto como um nódulo ou pequena massa azulada no pólo superior do testículo, representando o apêndice isquêmico. Quando há progressão da inflamação, aumento do edema, dor e eritema pode ser difícil de distinguir a torção de apêndice testicular/epididimário da torção testicular.

Figura 2. Torção de apêndice epididimário (Hoffma, A. Liguori, R. Escroto Agudo. In: Uropediatria: guia para pediatras).

4.3. EPIDIDIMITE/ ORQUIEPIDIDIMITE

A epididimite de causa bacteriana geralmente tem início insidioso, com dor que piora em dias. Geralmente, não ocorre náuseas e/ou vômitos. Usualmente as bactérias alcançam o epidídimo por via retrógrada, através dos ductos deferentes e podem estar associadas com infecções do trato urinário ou uretrite. Gonococcus e Chlamydia são os patógenos comumente envolvidos em adolescentes sexualmente ativos. Outros patógenos urinários como coliformes e microrganismos atípicos, como o mycoplasma, são os mais prováveis em crianças mais jovens.

Infecções virais são consideradas uma causa comum de epididimite aguda, mas geralmente são diagnosticadas de forma presuntiva. A orquite da caxumba ocorre em cerca de um terço dos meninos pós-púberes afetados pelo vírus, mas felizmente tem sido

mais rara atualmente devido à imunização. Infecções por adenovírus, enterovírus, influenza e vírus parainfluenza também foram descritas. O tratamento é de suporte, antibióticos não são indicados e a síndrome da dor é geralmente autolimitada.

4.4. PRIORIDADES

P0 - Torção testicular ou torção de apêndices testiculares ou epididimários.

P1 - Epididimites/Orquiepididimites.

5. PATOLOGIAS DO CONDUTO PERITONIOVAGINAL: HÉRNIA INGUINAL, HIDROCELE E CISTO DE CORDÃO

CONDUTO PERITONIOVAGINAL

Durante a vida embrionária, por volta do terceiro mês gestacional, ocorre uma invaginação do peritônio que segue até o gubernáculo na base do escroto (e acompanha o ligamento redondo até os grandes lábios no sexo feminino). Esta invaginação forma o que chamamos de conduto peritoniovaginal e geralmente se oblitera antes do nascimento por volta da 36a semana de gestação, após a descida dos testículos.

O conduto periotniovaginal se localiza no canal inguinal e quando ocorre uma falha no processo embriológico de obliteração, pode resultar em uma série de condições chamadas de patologias ou anomalias do conduto peritôniovaginal que costumam ser mais frequentes em recém-nascidos prematuros.

5.1. HÉRNIA INGUINAL

A Hérnia inguinal é uma doença frequente na infância, sendo que sua incidência varia de 1 a 4%. Nos recém nascidos prematuros, a incidência é maior podendo chegar a mais de 30%. Nas crianças nascidas a termo a incidência é maior no primeiro ano de vida e vai diminuindo com a idade. Ocorre em maior prevalência no sexo masculino na proporção de 6:1.

As hérnias da região inguinal podem se apresentar como hérnias indiretas, diretas ou femorais. As hérnias inguinais diretas são condições adquiridas consequentes a uma fraqueza da musculatura posterior do canal inguinal e assim como as hérnias femorais

são raras em crianças. Dessa forma, aqui abordaremos as hérnias inguinais indiretas (aquelas decorrentes da não obliteração do conduto peritoniovaginal).

As Hérnias inguinais geralmente se apresentam como um abaulamento ou “caroço” na região inguinal, escrotal ou lábio vaginal. Geralmente o abaulamento surge ou aumenta de volume após situações onde ocorre aumento de pressão intra-abdominal, como atividade física, choro, esforço evacuatório, etc. Algumas vezes estes sinais são intermitentes e desaparecem com o repouso.

Na apresentação clássica, durante o exame físico, observamos o abaulamento como descrito acima. Quando não identificamos este abaulamento, pode-se tentar identificar o “sinal da luva de seda” (perceção do saco herniário deslizando sobre os elementos do cordão). A ultrassonografia da região inguinal e escrotal também pode auxiliar no diagnóstico.

Na população pediátrica há uma chance significativa (6 a 18%) de encarceramento e consequentemente estrangulamento da hérnia inguinal. Nas crianças menores de 2 meses, o risco aumenta para até 30%. Por isso, uma vez realizado o diagnóstico, o tratamento não deve ser postergado e a criança deve ser encaminhada o mais breve possível para avaliação do especialista com indicação de tratamento cirúrgico.

A hérnia encarcerada apresenta-se com quadro de dor e sinais de obstrução intestinal (parada de eliminação de gases ou fezes, náuseas e vômitos e distensão abdominal) e uma hérnia não-redutível. Nos casos em que se consegue a redução da hérnia, a cirurgia deve ser realizada dentro das 48 horas seguintes, pois o risco de novo encarceramento é grande. Caso não seja possível reduzir a hérnia, a cirurgia é feita em caráter de urgência. Na hérnia estrangulada, somam-se aos sinais de obstrução intestinal, quadro de toxemia (febre, queda do estado geral, taquicardia, choro persistente) e hiperemia da pele sobre a hérnia. Nesses casos, a conduta cirúrgica de urgência é imperativa.

5.2. HIDROCELE

A hidrocele é definida pelo acúmulo de líquido em torno do testículo (entre a túnica vaginal parietal e visceral, que nas crianças, ocorre principalmente pela persistência do conduto peritoniovaginal. Pode ser classificada em comunicante ou não-comunicante.

A hidrocele comunicante é quando o líquido peritoneal facilmente consegue chegar à túnica vaginal e voltar para cavidade abdominal, através de um conduto peritôniovaginal patente, assim como ocorre nas hérnias indiretas. No entanto, o orifício de comunicação é pequeno, não permitindo a passagem de conteúdo abdominal. A hidrocele comunicante varia de volume de acordo com a posição e atividade do paciente. Geralmente, é possível observar o aumento do volume da bolsa escrotal no fim do dia, que não era evidente pela manhã.

As hidroceles não comunicantes são decorrentes de uma obliteração tardia do conduto peritoniovaginal ou devido ao orifício de comunicação ser tão pequeno que não permite o refluxo do líquido de volta para o abdome. São comuns ao nascimento e, nestes casos, geralmente, há regressão espontânea da hidrocele. Portanto, o tratamento cirúrgico deve ser postergado, pois não aumenta a probabilidade de desenvolvimento de hérnias. As hidroceles não comunicantes também podem ocorrer após processos inflamatórios dos testículos ou dos epidídimos, sendo o fluido acumulado ao redor dos testículos proveniente do mesotélio da túnica vaginal, caracterizando uma doença adquirida, o que é raro na infância.

5.3. CISTO DE CORDÃO

Os cistos de cordão ou hidrocele de cordão, se caracterizam pela obliteração segmentar do conduto peritoniovaginal, com acúmulo de líquido em um segmento, podendo ou não haver comunicação com a cavidade abdominal. Apresenta-se como uma massa indolor na região inguinal ou ao longo do cordão espermático, irredutível e geralmente identificável por transiluminação.

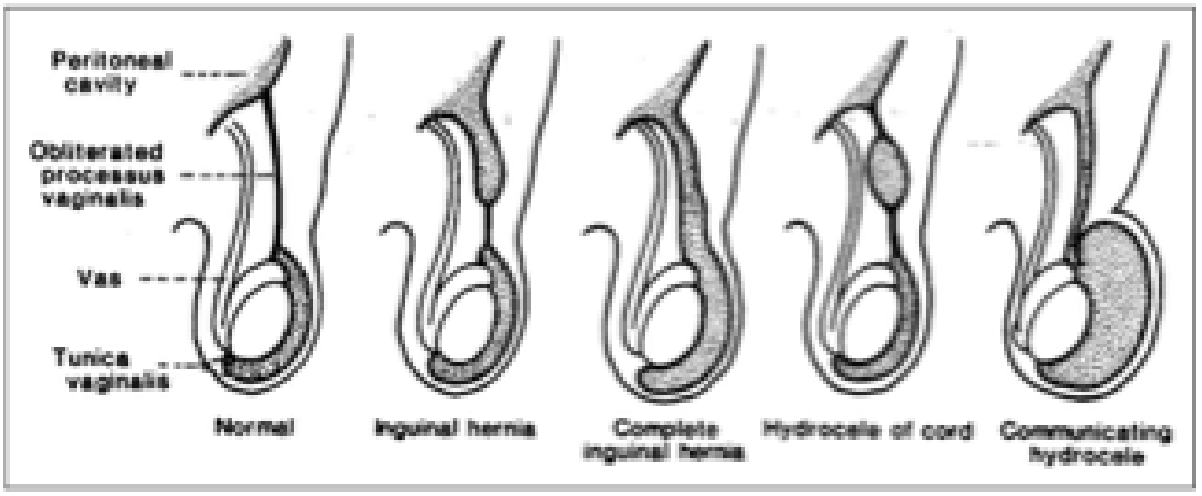

Figura 2. Hérnia e hidrocele. Palmer L.S. Scrotal swelling and pain.

No exame físico, o teste de transiluminação positivo pode ser útil no diagnóstico diferencial com hérnia inguinal. A ultrassonografia também pode auxiliar no diagnóstico diferencial das hérnias e hidroceles.

Alguns autores, consideram a indicação cirúrgica de forma mais precoce nas hidroceles comunicantes, alegando que pode ter hérnia associada não percebida. Mas, esta indicação não é consensual. Nas hidroceles não-comunicantes e nos cistos de cordão, a indicação de cirurgia é mais tardia, podendo aguardar até um ano de idade.

5.4. PRIORIDADES

P0 - Hérnia encarcerada e hérnia estrangulada.

P1 - Hérnia inguinal não-encarcerada e não-estrangulada.

P3 - Hidrocele e cisto de cordão espermático

6. CRIPTORQUIDIA

A criptorquidia é a denominação dada a não localização do testículo na bolsa escrotal. Essa ausência do testículo na bolsa escrotal pode ser decorrente da sua não-descida ou da sua não permanência no interior da bolsa (testículos retráteis). E ainda, com menor frequência, devido å ausência testicular por agenesia ou por atrofia devido a comprometimento da sua vascularização no período intra-uterino (torção testicular antenatal).

A criptorqudiia é a anomalia genitourinária mais comum em lactentes do sexo masculino, sendo encontrada em 1,0 a 4,6% dos bebês nascidos a termo. A incidência é ainda maior em bebês prematuros e de baixo peso ao nascer, com relatos de até 45%. Embora o testiculo não-descido possa sofrer descida espontânea nos primeiros meses de vida após o nascimento, esse evento é incomum e raro além dos 6 meses de idade. Além disso, existem evidências que apoiam que o testículo pode sofrer ascensão secundária após descer no escroto.

A criptorquidia foi considerada um fator de risco para câncer testicular com risco aumentado se tratada após a puberdade. Pacientes com histórico de criptorquidia (verdadeiro testiculo não-descido) têm um risco de 8 a 30 vezes maior de câncer de

testículo. A incidência de câncer de testículo na população geral é de 6 por 100.000. De todos os cânceres de testículo, 11% se originaram em testículos criptorquídicos. Se a orquidopexia cirúrgica for realizada após a idade de 12 anos, o risco de câncer testicular dobra em comparação com a orquidopexia precoce. O risco de desenvolver câncer testicular também é aumentado no testículo contralateral normal, porém não tão alto quanto no testículo ipsilateral.

Criptorquidia também foi associada à fertilidade comprometida. A taxa de paternidade em pacientes com histórico de criptorquidia unilateral ou testículo não-descido é quase normal (89%) e, portanto, os resultados da análise do sêmen são de importância clínica limitada. Porém, pacientes com testículos não-descidos bilaterais, apresentam chance de paternidade reduzida para 60% (comparado a 85% a 90% na população normal) e a análise do sêmen é anormal em 50% a 75% dos pacientes. Vários estudos mostraram uma perda de células germinativas em 12 a 14 meses de idade, sugerindo correção cirúrgica antes dessa idade na esperança de preservar a função normal das células germinativas, mesmo em casos unilaterais.

Algumas patologias também podem estar associadas com a criptorquidia, tais como, torção de testículo (o testículo criptorquídico é mais móvel e suscetível `a torção), hérnia inguinal (em até 70% a 90% dos casos), hipospádia, micropênis, e desordens de diferenciação sexual.

O diagnóstico de criptorquidia é realizado através do exame físico associado ao histórico médico. O papel dos exames de imagem é limitado. Durante o exame físico, é importante verificar se o testiculo que não está na bolsa escrotal é palpável em outro lugar ou não palpável. Um testículo palpável pode ser encontrado ao longo da via descendente normal (verdadeiramente não descido, saindo do abdome no anel inguinal interno na direção do anel inguinal externo) ou ectópico fora da via normal (perineal, femoral, pré-peniana). A incapacidade de palpar um testículo (não palpável) significa que o testículo está abaixo da fáscia oblíqua externa (incomum), no abdome ou atrófico/ausente.

A laparoscopia é a técnica mais confiável para localizar um testículo não palpável ou provar sua ausência (testículo desaparecido). Embora exija necessidade de anestesia geral, é um procedimento seguro e preciso nas mãos de um examinador experiente. Além disso, a laparoscopia é uma ferramenta diagnóstica e/ou terapêutica.

O tratamento de pacientes com criptorquidia tem a finalidade de limitar complicações e corrigir os achados associados. A preservação da deterioração das células germinativas e a redução da chance de desenvolver malignidade são as principais considerações, embora a chance de torção, trauma e o aspecto psicológico também desempenhem um papel. Além disso, a alta incidência (80%) de um conduto peritoniovaginal patente associado requer correção cirúrgica.

Uma meta-análise que avaliou dados do uso de hCG ou hormônio liberador de hormônio luteinizante (LHRH) com a finalidade de tratar testículos não-descidos, demonstrou taxa de sucesso de 12%, o que não foi considerado significativo. Pode ser uma alternativa útil em raros casos com alto risco operatório.

Atualmente, a cirurgia é indicada de forma precoce, a partir dos 6 meses de idade e, idealmente, até os 18 meses de idade. Testículos palpáveis e não-descidos, posicionados em posição baixa, podem ser fixados por meio de uma incisão escrotal (Bianchi), verificando sempre a patência de um conduto peritoniovaginal. Para os demais casos, a abordagem clássica para orquidopexia é a inguinal. Em cerca de 20% dos casos, a incisão inguinal é obrigatória para corrigir hérnia inguinal associada. Apêndices testiculares ou epididimais podem ser facilmente identificados e removidos. Uma revisão sistemática mostrou que as taxas gerais de sucesso variaram de 88% a 100%, com taxas de recorrência e atrofia ou hipotrofia testicular pós-operatória de <1%.

No caso de testículos não-palpáveis, a cirurgia deve determinar se o testículo está presente ou não. Se um testículo for encontrado, a decisão deve ser tomada para removê-lo ou trazê-lo para o escroto. Um passo importante é o reexame completo quando a criança estiver sob anestesia geral, pois um testículo anteriormente não palpável pode ser identificável e, alterar a abordagem cirúrgica para orquidopexia inguinal padrão. Caso contrário, a maneira mais fácil e precisa de localizar um testículo intra-abdominal é a laparoscopia diagnóstica. A remoção subsequente ou orquidopexia podem ser realizadas usando a mesma abordagem para atingir os objetivos terapêuticos.

6.1. PRIORIDADES

P2 - Encaminhar todos os pacientes com testículos não palpáveis para avaliação urológica. Idealmente, encaminhar antes dos 6 meses de vida.

7. FIMOSE E PARAFIMOSE

7.1. FIMOSE

A fimose é caracterizada pela presença de um estreitamento do anel prepucial que dificulta ou impossibilita a exposição da glande. O prepúcio é um tecido mucocutâneo especializado, altamente inervado, que faz a cobertura anatômica da glande. Acredita-se que a função do prepúcio é a de proteger a glande/meato uretral da urina e das fezes.

Ao nascimento, o prepúcio é total ou parcialmente não retrátil em até 96% dos recém nascidos, em decorrência da persistência de aderências entre sua superfície interna à glande. Esta situação é considerada como um processo biológico normal e denominada de fimose fisiológica. Com o decorrer do tempo, ocorre uma descamação desta fusão epitelial com queratinização da glande e formação de cistos (cistos de esmegma) que acabam por romper as aderências prepuciais e que, juntamente com as ereções intermitentes, favorecem a exposição da glande e resolução da fimose fisiológica. Em consequência, em torno dos 3 anos de idade apenas 10% das crianças permanecerão com fimose.

A fimose dificulta a higiene adequada do pênis, favorece a ocorrência de infecções do prepúcio, infecções urinárias, e nos adultos, infecções sexualmente transmissíveis e carcinoma do pênis.

O diagnóstico é clínico através do exame físico genital. O prepúcio deve ser retraído cuidadosamente e avaliado a presença ou não da fimose. A classificação de Kayaba avalia os diferentes graus de retração do prepúcio.

Classificação de Kayaba

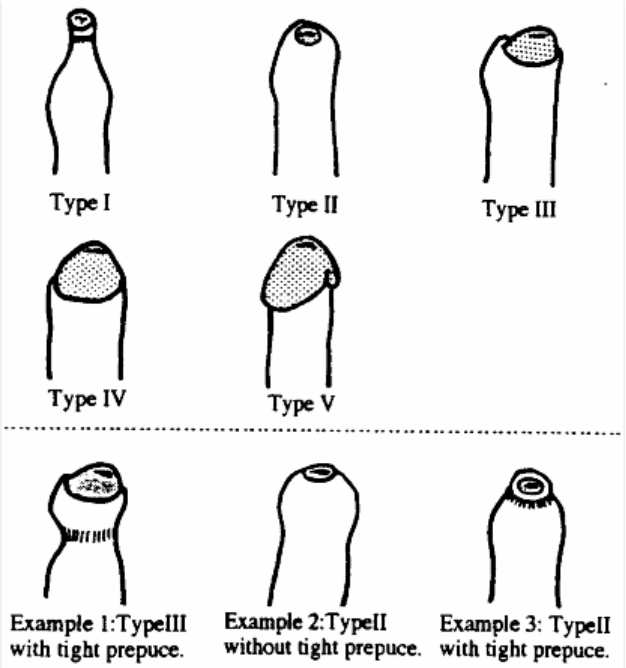

Figura 1. Classificação de Kayaba - Tipo I: nenhuma retração do prepúcio. Tipo II: apenas meato uretral externo. Tipo III: exposição da glande na metade do caminho para o sulco coronal. Tipo IV: exposição da glande na metade do caminho para o sulco da corona. Tipo IV. exposição da glande acima da corona no local da adesão prepucial. Tipo V: fácil exposição de toda a glande. Kayaba et al. Journal of Urology, 156: 5; 1813-1815, 1996.

Tratamento

Primeiramente, devemos orientar que a fimose dos recém nascidos e nos primeiros anos de vida é um processo fisiológico e que inicialmente não requer tratamento específico. Importante ressaltar aos pais e cuidadores que devem evitar tracionar o prepúcio com manobras denominadas “exercícios ou massagens”. Estas manobras podem levar a micro traumas locais e evoluir para fibrose do prepúcio, originando uma fimose patológica secundária aos traumatismos locais. Além de serem manobras desconfortáveis e dolorosas podendo traumatizar as crianças.

➔ Tratamento clínico

A literatura mundial tem demonstrado que o método apresenta taxas de sucesso variando de 67% a 95%. A Betametasona tem sido o corticoide mais utilizado em nosso meio, isolada ou associada a hialuronidase, sendo que a taxa de cura é semelhante entre as duas formas de apresentação. O tratamento pode ser realizado com aplicação tópica

de betametasona 0,1% - uma a duas vezes ao dia por 4 a 8 semanas. Podendo ser realizado até três ciclos (com intervalo de dois meses).

➔ Tratamento cirúrgico

A postectomia é uma das cirurgias mais antigas e mais realizadas no mundo. Em alguns países têm indicação religiosa e cultural. As indicações de cirurgia nas fimoses compreendem: fimose patológica congênita, fimose adquirida (pós traumatismo prepucial ou inflamações como a balanite xerótica obliterante), balanopostites de repetição, infecções urinárias de repetição em crianças com malformações do trato urinário, obstrução prepucial ao fluxo urinário (nas quais é comum ocorrer a diurese por balonamento) e a ocorrência de parafimose.

Quando encaminhar ao especialista

➔ Crianças com idade > 3 anos.
➔ Crianças menores com histórico de balanopostites de repetição, infecções urinárias em crianças com malformações do trato urinário (sendo prioridade - P1), obstrução prepucial ao fluxo urinário (P1) e na ocorrência de parafimose (No episódio agudo - P0, naqueles que foi possível a redução manual, encaminhar o mais rápido possível- P1).

7.2. PARAFIMOSE

Parafimose, por definição, consiste no aprisionamento de um prepúcio retraído atrás do sulco coronal ou a incapacidade de reduzir um prepúcio retraído sobre a glande para sua posição natural (Figura 1). Essa constrição pela banda apertada do prepúcio da fimose retraído ocasiona edema, inchaço progressivo e congestão venosa da glande e do prepúcio.

Figura 3. Parafimose. (Hayashy et al., 2011)

A parafimose requer tratamento de urgência, pois existe o risco de necrose peniana, e a dor e o inchaço será progressivo e de forte intensidade.

Nos casos de redução manual da parafimose, o paciente deve ser preparado para uma cirurgia de fimose (postectomia) eletiva o mais rápido possível, pois existe o risco de novo episódio de encarceramento da glande.

7.3. PRIORIDADES

P0 - Parafimose

P1 - Episódio prévio de parafimose; obstrução prepucial ao fluxo urinário, ITU com malformação do trato urinário

P2 - Fimose com balanopostite de repetição

P3 - Fimose (crianças > 3 anos)

8. HIPOSPÁDIA

A hipospádia é uma das mais comuns anomalias congênitas do sexo masculino, com incidência de aproximadamente 1:300 nascidos vivos. É decorrente de uma hipoplasia no desenvolvimento da região ventral do pênis, acarretando em uma localização anormal do meato uretral e, comumente, também apresenta curvatura peniana ventral (chordee) e alteração do prepúcio (capuchão). O amplo espectro de alterações e as diversas opções de correção fazem com que o tratamento continue a ser um desafio para os urologistas pediátricos, exigindo grande refinamento e rigor técnico.

A etiologia parece ser de caráter multifatorial, podendo estar associada a fatores endócrinos e genéticos, bem como, fatores ambientais (exposição da gestante a substâncias que contém estrógenos, fungicidas e pesticidas).

As hipospádias podem ser classificadas, de acordo com a localização do meato uretral, em:

1) Hipospádia distal (cerca de 50% dos casos): Meato uretral glandar, coronal ou sub-coronal;

2) Hipospádias penianas (cerca de 30% dos casos): Meato uretral na haste peniana distal, mediopeniana ou peniana proximal;

3) Hipospádia proximal (cerca de 20% dos casos): meato uretral penoescrotal, escrotal ou perineal.

Figura 1. Hipospádia distal.

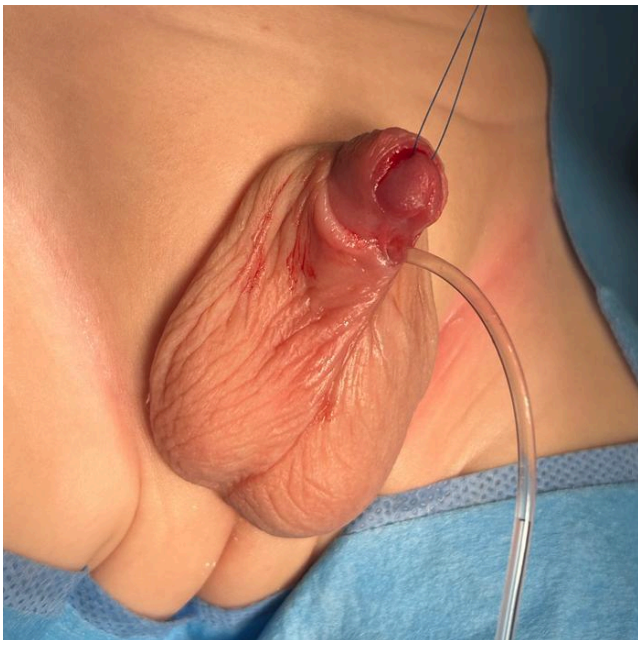

Figura 2. Hipospádia mediopeniana.

Figura 3. Hipospádia proximal (In: Uropediatria: guia parapediatras. Giron, A. Hipospádias.)

A classificação real da hipospádia acaba ocorrendo no ato cirúrgico, uma vez que, após o desenluvamento do pênis, podemos evidenciar uma alteração no posicionamento do meato uretral, uma uretra membranácea e/ou defeito maior do corpo esponjoso.

Hipospádias proximais (20% dos casos) são mais raras e mais graves, assim como demandam de reconstrução cirúrgica mais complexa. O chordee é fibroso e com acentuada curvatura, estendendo-se desde o meato uretral até a extremidade da glande; na grande maioria dos casos o corpo esponjoso está ausente. A bolsa escrotal é bífida, com as duas hemibolsas escrotais se estendendo até a base do pênis e podendo circundá-lo (transposição penoescrotal).

O diagnóstico diferencial com genitália ambígua (Distúrbios da Diferenciação Sexual) deve ser realizado sempre que os testículos não forem palpáveis no exame físico. E, sempre que possível, logo após o nascimento, não apenas devido à implicação social de definição do sexo, mas também por implicações clínicas que podem surgir com os demais diagnósticos (como, por exemplo, na hiperplasia adrenal congênita em sua forma mais grave).

Algumas anomalias podem estar associadas: criptorquidia ocorre em 10% dos casos, cisto de utrículo prostático nas hipospádias proximais (50% dos casos), transposição peno-escrotal, malformações gonadais, disgenesia gonadal, hérnia inguinal e torção do eixo axial do pênis (50% dos casos).

O tratamento da hipospádia é cirúrgico. Atualmente, preconiza-se que a cirurgia deve ser realizada precocemente a partir dos 6 meses de vida. As razões para isso incluem o menor impacto psicológico nas crianças, mais fácil manejo com sondas e curativos, menor ansiedade dos pais em aguardar a cirurgia e, como alguns trabalhos recentes têm sugerido, melhor resultado funcional com menor taxa de complicação.

Todos os casos de hipospádia devem ser encaminhados de forma precoce para avaliação do especialista, sobretudo os mais complexos, uma vez que preparos pré-cirúrgicos podem ser necessários (como indicação de uso de testosterona em casos particulares para aumento da haste peniana) e também porque a correção pode demandar mais de um tempo cirúrgico pré-programado.

8.1. PRIORIDADES

P1 - Casos suspeitos de DDS. A avaliação do especialista não deve ser postergada, sobretudo nos casos suspeitos de distúrbios da diferenciação sexual.

P2 - Os pacientes devem ser encaminhados, sempre que houver suspeita diagnóstica, idealmente antes dos 6 meses de vida (programação cirúrgica a partir desta idade).

9. PÊNIS EMBUTIDO E MICROPÊNIS

9.1. PÊNIS EMBUTIDO

O pênis é um órgão que tem função no sistema urinário (direcionando o jato miccional) e reprodutor /sexual (permitindo a penetração e a deposição do sêmen para fertilização). No entanto, algumas alterações anatômicas que não interferem na função peniana podem levar à alterações emocionais e interferir nas relações interpessoais e por isso merecem atenção.

Algumas configurações anatômicas do pênis e escroto levam a percepção de redução do tamanho do falo, no entanto, este está normal. Essas condições são denominadas de inconspicuous penis (pênis imperceptíveis).

Um pênis imperceptível é aquele que parece ser pequeno, mas com comprimento normal quando esticado e medido a partir da sínfise púbica até a ponta da glande (comprimento na máxima tração), além de diâmetro normal. Pode ser congênito ou adquirido.

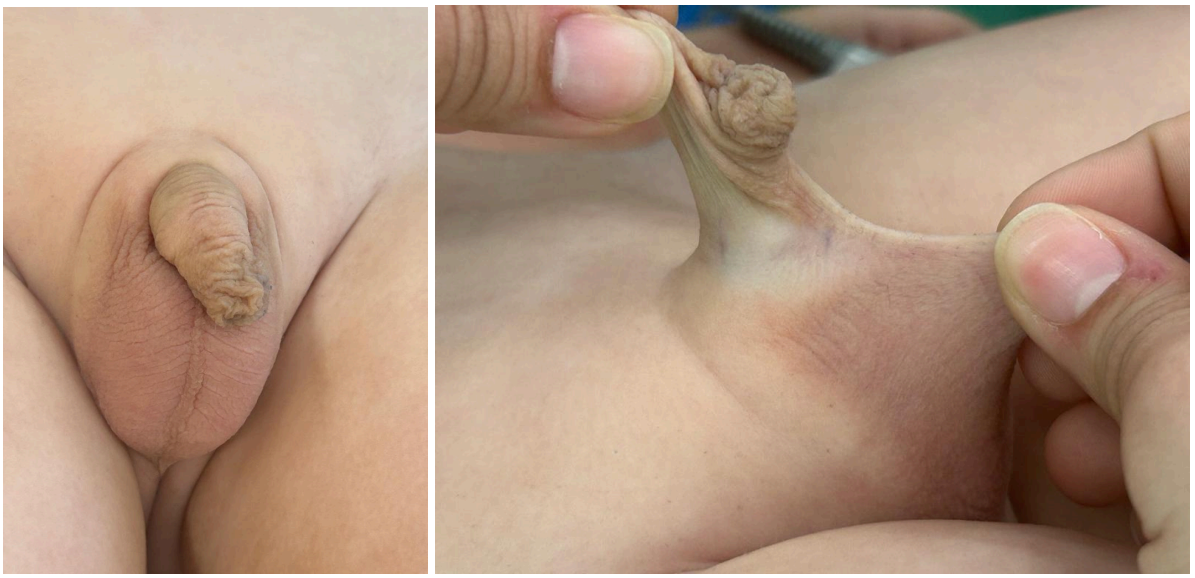

Figura 1. Pênis embutido

Apesar de um intenso crescimento na vida intra-uterina, o pênis tem seu crescimento lentificado após os 3 meses de vida até a adolescência, quando o comprimento aumenta novamente até que o tamanho final seja alcançado. O tamanho normal do pênis num recém-nascido a termo é de 3,5 ± 0,7 cm quando esticado e 1,1 ± 0,2 cm de diâmetro, comparado com cerca de 13,3 ± 1,6 cm na idade adulta. O pênis é considerado normal quando se encontra na média, mais ou menos dois desvios padrão.

O tratamento do pênis embutido é cirúrgico e pode ser oferecido para aqueles pacientes que possuem indicação de postectomia (uma vez que a realização da postectomia sem o reconhecimento desta condição pode agravar o aspecto ‘embutido’ do pênis) e para àqueles pacientes que apresentam sofrimento emocional/ psíquico.

	Média (mm)	± DP (mm)	Micropênis (mm) (média - 2,5 DP)
0 a 12 meses	47	8	27
1 ano	51	8	31
2 anos	55	8	35
3 anos	61	9	38
4 anos	63	9	40
5 anos	67	9	44
6 anos	67	9	44
7 anos	69	10	44
8 anos	70	10	45
9 anos	70	10	45
10 anos	74	11	46
11 anos	78	12	48
12 anos	86	12	56
13 anos	101	12	71
14 anos	115	13	82
15 anos	129	15	91
16 anos	133	15	95
17 anos	143	16	103
18 anos	145	16	105

DP = desvio padrão.

Tabela 1: Referência para média do comprimento peniano por idade. (Gabrich PN, et al. Penile anthropometry in Brazilian children and adolescents. J Pediatr (Rio J). 2007)

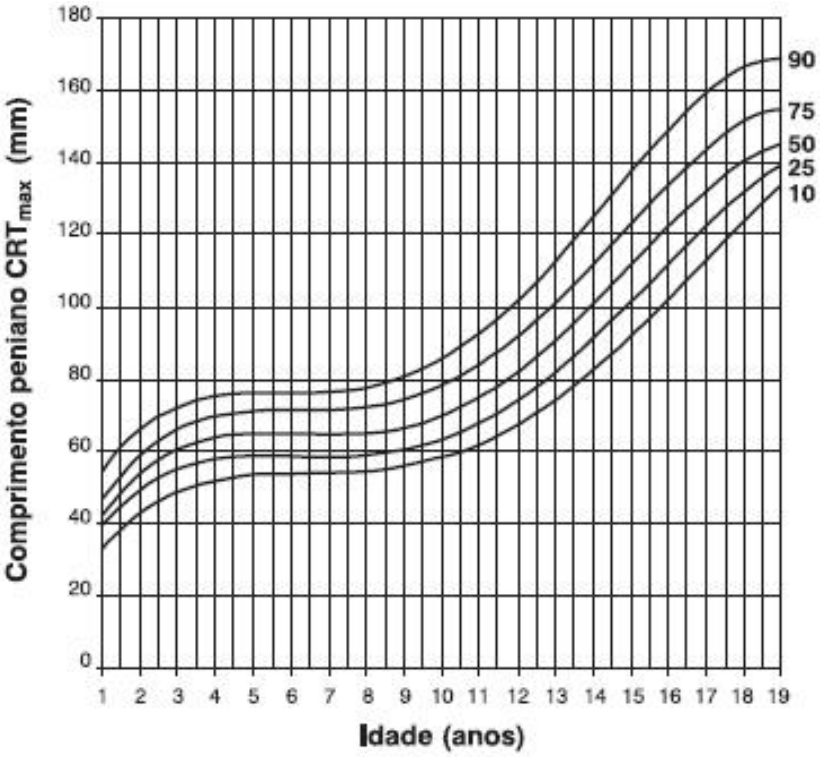

Figura 1: Distribuição dos valores de tamanho peniano avaliados pelo comprimento em máxima tração em percentis. (Gabrich PN, et al. Penile anthropometry in Brazilian children and adolescents. J Pediatr (Rio J). 2007)

9.2. MICROPÊNIS

Micropênis é um pênis normalmente formado, mas pelo menos 2,5 desvios-padrão (SD) abaixo do tamanho médio em comprimento, quando tracionado, para a idade. A relação entre o comprimento do eixo peniano e sua circunferência é normalmente normal, mas ocasionalmente os corpos cavernosos são severamente hipoplásicos. Os testículos são geralmente pequenos e frequentemente criptorquídicos, enquanto que o escroto geralmente é fundido e muitas vezes pouco desenvolvido.

Figura 2. Micropênis.(Bashiri et al., International Journal of Case Reports and Images 2011)

As causas de micropênis são muitas e incluem defeitos isolados de gonadotropina e endocrinopatias generalizadas que podem estar associadas a defeitos no sistema nervoso central. São causas de micropênis: hiipogonadismo hipogonadotrófico (a mais comum), hipogonadismo hipergonadotrófico (falha testicular primária) e idiopática. O micropênis é frequentemente associado a grandes defeitos cromossômicos, incluindo a síndrome de Klinefelter (47, XXY) e outras síndromes, deleções, translocações e trissomia de polissomia X envolvendo os cromossomos 8,13 e 18.

Uma avaliação hormonal deve ser realizada nestes pacientes, além da avaliação da função hipofisária. O tratamento inicial se baseia na testosterona intramuscular, a partir dos 03 meses de vida, muitas vezes este tratamento pode permitir um melhor desenvolvimento do pênis, em alguns casos atingindo tamanho próximo ao normal, contudo pode ocorrer redução da altura final esperada para certos pacientes.

9.3. PRIORIDADES

P1 - Micropênis

P3 - Pênis embutido

10. LITÍASE RENAL

A urolitíase ou calculose urinária é definida pela presença de um ou mais cálculos no interior do aparelho urinário. Os cálculos são estruturas cristalinas que alcançaram tamanho suficiente para causar sintomas ou serem percebidos por técnicas de imagem radiológicas. A urolitíase acomete crianças de todas as idades e pode resultar, a longo prazo, em morbidade por cálculos recorrentes e desenvolvimento/progressão de disfunção renal. Os cálculos podem estar localizados em qualquer localização das vias urinárias (rins, ureteres e bexiga). A prevalência e a composição da urolitíase diferem em várias regiões do mundo devido a fatores climáticos, dietéticos, genéticos e socioeconômicos.

Nos últimos anos, a variação de hábitos alimentares, estilo de vida e condições socioeconômicas têm se associado ao aumento da incidência de urolitíase em todas as faixas etárias. Na população pediátrica, há predominância no sexco masculino, com a relação variando entre 2:1 e 4:1. Antecedentes familiares de litíase renal são observados em 78,7% dos casos justificando a necessidade de incluir interrogatório sobre história familiar de litíase, falência renal, doenças metabólicas e hematúria, além de avaliação de consanguinidade. Os principais fatores predisponentes incluem os distúrbios metabólicos urinários e as anormalidades geniturinárias, os quais, frequentemente, estão associados a fatores dietéticos, ambientais e infecciosos.

Fatores de Predisposição

Em 30 a 84% das crianças com litíase urinária observa-se associação com anormalidades metabólicas caracterizadas por hiperexcreção de cristais aglutinadores e/ou deficiência de inibidores da cristalização. A hipercalciúria é a alteração metabólica mais prevalente em crianças e adolescentes, pode ser idiopática ou secundária (hipercalcemia). A hipocitratúria é também comum. Menos frequentemente observa-se hiperuricosúria, hiperoxalúria absortiva, cistinúria, e hipomagnesúria.

Estudos epidemiológicos demonstram que a dieta tem um papel maior na patogênese da litíase urinária. Dietas com baixo conteúdo de proteína animal e alto conteúdo de cereais contribuem para formação de cálculos vesicais endêmicos em crianças. Por outro lado, alta ingestão de proteína animal predispõe a hiperexcreção de ácido úrico, cálcio, oxalato, maior reabsorção de citrato no túbulo proximal e, assim, menor excreção deste importante inibidor da cristalização com redução do pH urinário potencializando a formação de cálculos de ácido úrico. Múltiplos estudos têm demonstrado a associação entre a concentração urinária de sódio e a excreção de cálcio e, consequentemente, relação entre o conteúdo de sódio da dieta e a hipercalciúria. O alto consumo de comidas industrializadas excede em muito as necessidades fisiológicas de sódio, induz acidose metabólica leve, afeta o estado ósseo e promove a urolitíase. Por outro lado, a alta ingestão de potássio tem efeito inverso sobre a calciúria, isto é, reduz sua excreção.

Desde a antiguidade, reconhece-se a associação entre ITU e formação de cálculos. Cálculos infecciosos são compostos de estruvita e/ou carbonato de apatita com grande componente de matriz orgânica. Esta condição é favorecida por ITU causada por bactérias desdobradoras da uréia tais como: Proteus, Klebsiela, Pseudomonas, Providencia, Enterococos e Estafilococos aureus. A uréia é transformada em amônia e bicarbonato, por uma enzima produzida por esses agentes, fazendo com que aumente a capacidade de tamponamento dos íons hidrogênio secretados elevando o pH urinário. Desta forma, a precipitação de cálcio, fósforo e magnésio é favorecida e, assim, a formação de cálculos mistos de fosfato amoníaco magnesiano (cálculo de estruvita) e carbonato de apatita. Estes cálculos apresentam crescimento rápido e podem preencher o sistema coletor, formando os chamados cálculos coraliformes. Os cálculos de ácido úrico, cálcio e cistina podem tornar-se infectados, especialmente quando ocorre manipulação do trato urinário tal como: cateterização vesical crônica nos casos de bexiga neurogênica e derivação ureteral.

As alterações anatômicas e/ou urodinâmicas predispõem à litíase urinária por modificarem a dinâmica urinária, determinarem estase urinária, além de facilitarem a incidência de ITU.

Diversos medicamentos promovem cristalúria que pode resultar em litíase urinária, tais como: sulfadiazina, ceftriaxone, indinavir, topiramato e triantereno. Além disso, uso

prolongado de furosemida, coticosteróides e vitamina D também pode causar hipercalciúria, nefrocalcinose e litíase urinária.

Apresentação Clínica

Embora o adulto apresente a clássica “cólica renal” caracterizada por dor intensa em flancos que se irradia para virilha e face interna das coxas, as crianças (especialmente as menores de 5 anos), frequentemente, apresentam dor incaracterística (abdominal, pélvica, supra-púbica ou em flancos) e sinais e sintomas do trato urinário inferior e de ITU. Em lactentes os sintomas podem ser confundidos com a “cólica do lactente”. Hematúria microscópica e macroscópica podem ocorrer em até 90% das crianças com litíase urinária.

Cálculos do trato urinário inferior podem se manifestar com disúria, enurese, polaciúria, distúrbios miccionais, retenção urinária completa e, às vezes, febre. A urolitíase pode também ser descoberta ao acaso e permanecer assintomática por anos.

Abordagem Diagnóstica

Os exames sugeridos na fase aguda são: urinálise, urocultura e antibiograma, uréia e creatinina. O exame de urina geralmente demonstra macro ou microhematúria e a presença de cristais, especialmente de oxalato de cálcio, de ácido úrico ou de cistina.

A radiografia simples de abdome está indicada na fase aguda e, juntamente com a ultrassonografia (USG) das vias urinárias, pode confirmar o diagnóstico, caracterizar o tipo do cálculo (radiopaco ou radiotransparente), quantificar o número de cálculos existentes, e monitorar migração e variações no tamanho desse cálculo. A USG possibilita, também, avaliar o comprometimento renal e das vias urinárias, especialmente quando há hidronefrose importante, o que pode alterar a conduta imediata. Além disso, é uma importante aliada uma vez que é um exame não invasivo e sem radiação. A tomografia computadorizada não contrastada é considerada atualmente o padrão ouro para o diagnóstico de urolitíase.

Manejo Clínico na Fase Aguda

Deve-se ponderar a necessidade de internação de acordo com quadro clínico, tolerabilidade aos medicamentos, estado de hidratação e vigência de ITU. A dor da cólica renal é, usualmente, intensa e requer atendimento imediato e eficaz. Essa dor pode resultar de distensão de receptores de dor devido à dilatação do sistema urinário

obstruído e liberação de mediadores da dor decorrente de irritação local e edema da parede do ureter ou da pelve renal. Pode-se controlar a dor com antiespasmódicos (escopolamina administrado por via oral, intramuscular e endovenosa) e/ou analgésicos. Em situações muito especiais e com critérios bem definidos, pode-se utilizar morfina via subcutânea e oral. A tansulosina é um bloqueador alfa-1 da musculatura lisa da próstata e da uretra que reduz a tensão nessa musculatura com consequente aumento do fluxo urinário, pode ser utilizado com intenção 'expulsiva' para cálculos situados no ureter distal.

Os casos em acompanhamento clínico, com adequado controle da dor e sem sinais de gravidade (ITU, muitas vezes com risco elevado para sepse, e/ou obstrução significativa das vias urinárias) precisam ser monitorados com frequência. Se não ocorrer a expulsão do cálculo no período de 4 a 6 semanas, deve ser referenciado ao urologista.

Após a fase aguda o paciente deve ser submetido a exames metabólicos urinários e de sangue e ser encaminhado ao especialista para investigação diagnóstica completa e início do tratamento nos pacientes nos quais se constate distúrbios metabólicos. O objetivo do tratamento clínico é prevenir a formação de novos cálculos ou o crescimento dos já existentes, reduzir a necessidade de procedimento cirúrgico e, desta forma, reduzir a morbidade.

Tratamento Urológico da Litíase

O tratamento contemporâneo da urolitíase nas crianças, ao longo das últimas duas décadas, tem se baseado cada vez mais em técnicas minimamente invasivas como a litotripsia extracorpórea (LECO), a ureterorrenolitotripsia (URLT) e a cirurgia renal percutânea (NLPC). A cirurgia aberta raramente está indicada. A abordagem terapêutica depende da localização, tamanho e dureza do cálculo.

Pontos-chaves

- Dado o risco de recorrência, deve-se realizar avaliação para diagnóstico da causa metabólica subjacente.
- A litotripsia extracorpórea permanece como a primeira opção para o tratamento dos cálculos renais na infância.
- As indicações de LECO são semelhantes às dos adultos, sendo que os fragmentos são eliminados mais facilmente. Crianças com cálculos renais <20mm são os candidatos ideais para LECO.

- A ureteroscopia constitui alternativa efetiva e segura para cálculos urinários, sendo a primeira escolha para os cálculos ureterais distais.

PRIORIDADES

P0 - Litíase renal com obstrução de trato urinário provocando hidronefrose, sepse urinária e/ou dor incontrolável

P1 - Cálculo ureteral maior que 1cm mesmo que assintomático; Cálculo ureteral ≤ 1 cm que não foi eliminado após 6 semanas de tratamento clínico; Pacientes sintomáticos com diagnóstico definido de litíase renal.

P2 - Cálculo renal coraliforme, de qualquer tamanho; Cálculo vesical a partir de 1 cm.

P3 - Pequenos cálculos renais não-obstrutivos.

11. HIDRONEFROSE ANTENATAL

Nas décadas de 80 e 90, a melhoria na qualidade dos equipamentos para ultrassonografia aperfeiçoou o acompanhamento pré-natal e a avaliação perinatal dos neonatos, tornando-se extremamente útil para identificação e seguimento de anomalias congênitas na criança.

A hidronefrose antenatal passou a ser identificada de 1% a 3% de todas as gestações, tornando-se uma das anomalias mais comuns identificadas antes e após o nascimento.

Os rins podem ser visualizados ao ultrassom desde a 11ª semana gestacional por via transvaginal e entre 12 e 17 semanas por via transabdominal. No entanto, para avaliação de anomalias do trato urinário é melhor o ultrassom do 2º trimestre, normalmente realizado entre a 20ª e 24ª semanas.

Até 2014, a classificação mais utilizada para hidronefrose antenatal era a da Sociedade de Urologia Fetal (Figura 1) que classificava o grau de hidronefrose levando em conta apenas a dilatação pélvica e espessura do parênquima renal. Na tentativa de melhorar essa classificação e unificar a nomenclatura, oito sociedades envolvidas no

acompanhamento do binômio mãe-feto reuniram-se e publicaram um consenso sobre a classificação pré-natal e pós-natal da dilatação do trato urinário. Em 2017, essa classificação foi reforçada pela publicação de Chow et al., propondo classificação única da dilatação do trato urinário em 3 estágios, estratificados em normal e 2 níveis de gravidade (A1 a A2-3, sendo A devido a exame antenatal, 1 de menor e 2-3 maior gravidade), considerando os 7 parâmetros anatômicos a serem mensurados no trato urinário e como realizá-lo: diâmetro anteroposterior da pelve renal (DAP) considerando somente a porção intra-renal da pelve, sendo avaliado também de acordo com a idade gestacional , dilatação calicial com distinção entre cálices centrais e periféricos, espessura do parênquima renal, aparência do parênquima renal quanto à sua ecogenicidade, alterações vesicais, alterações ureterais e avaliação do volume de líquido amniótico.

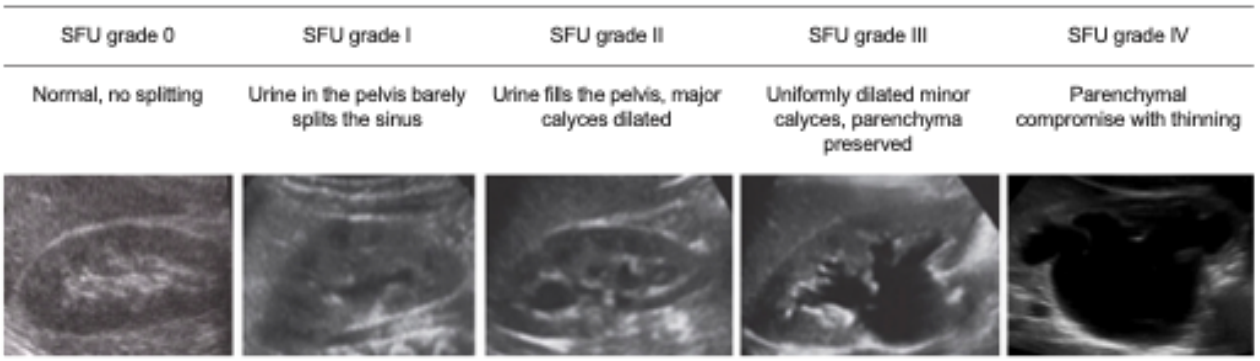

Figura 1. Classificação da hidronefrose segundo Sociedade Fetal de Urologia (Jung et al., Child Kidney Dis, 2022).

O acompanhamento pós-natal da criança com hidronefrose antenatal deve ser realizado, inicialmente, com ultrassom para sua confirmação diagnóstica e atualização do grau de comprometimento, estabelecendo confirmação diagnóstica e referência para seguimento. O exame deve ser realizado 48 horas após o nascimento, evitando o período de desidratação que pode ocasionar falso negativo e/ou dimensionamento inadequado do grau da dilatação. A hidronefrose antenatal com identificação de dilatação bilateral, rim único, oligoâmnio e/ou histórico de intervenção intrauterina são condições graves, que recomendam a realização do ultra-som logo após o nascimento.

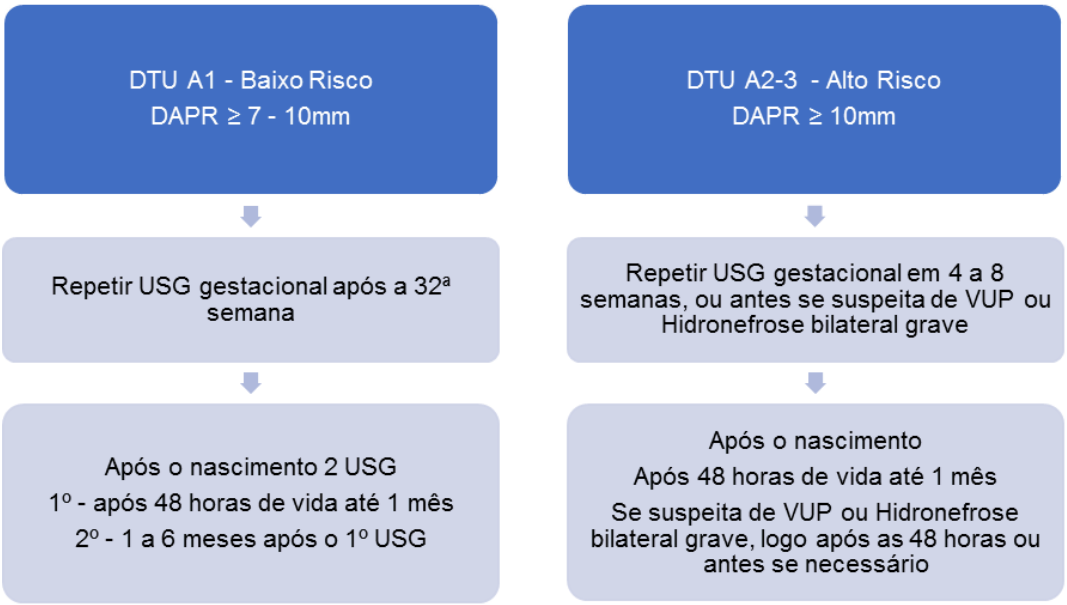

DTU - dilatação de trato urinário; DAPR - diâmetro ântero posterior da pelve renal; USG - ultrassonografia; VUP - válvula de uretra posterior

Fluxograma 1. Acompanhamento considerando achados do USG pré-natal. Modificado de Nguyean et al. (Molina & Silvestre. In: Uropediatria: guia para pediatras)

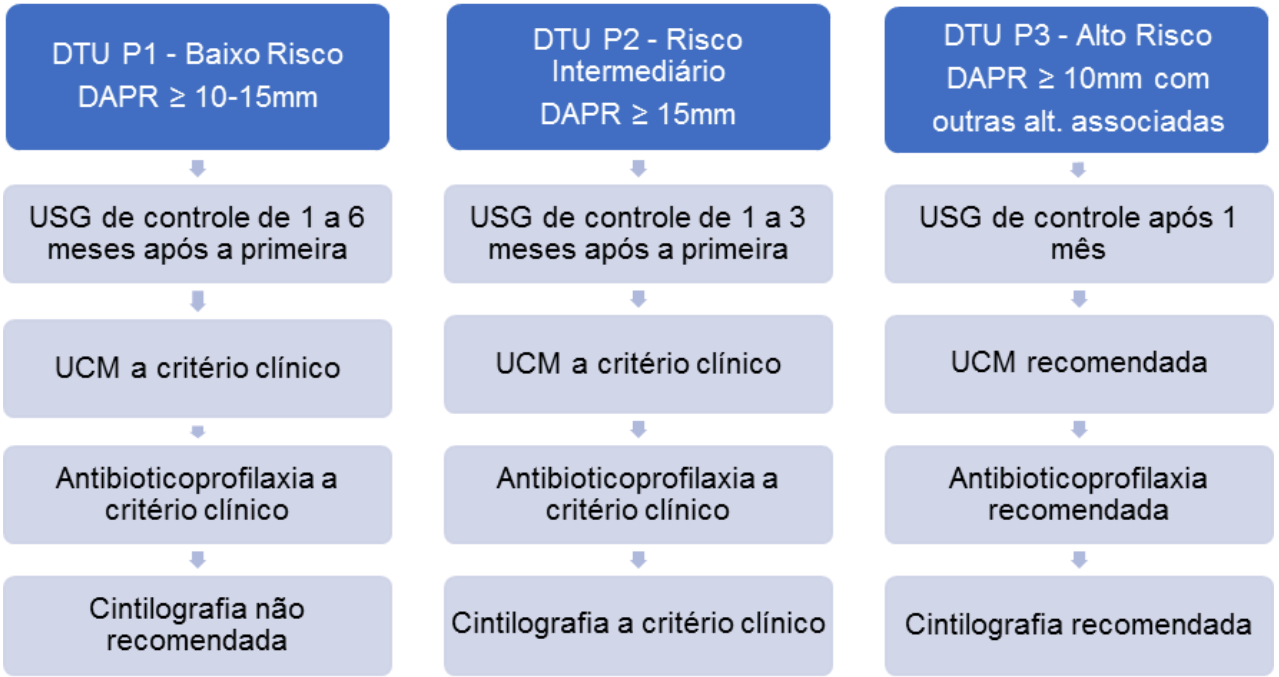

DTU - dilatação de trato urinário; DAPR - diâmetro ântero posterior da pelve renal; USG - ultrassonografia; UCM - uretrocistografia miccional

Fluxograma 2 - Acompanhamento considerando os achados do primeiro USG pós-natal. Modificado de Nguyean et al. (Molina & Silvestre. In: Uropediatria: guia para pediatras)

PRIORIDADES

P1 - Hidronefrose antenatal associada com alterações do parênquima renal, ureteral ou vesical.

P1 - Hidronefrose antenatal confirmada no USG pós-natal.

12. REFLUXO VESICOURETERAL (RVU)

O Refluxo vesicoureteral (RVU) consiste na ocorrência do fluxo retrógrado de urina da bexiga em direção aos ureteres e rins. O diagnóstico pré-natal de RVU pode ser presumido através da evidência ultrassonográfica de hidronefrose fetal, enquanto que o diagnóstico pós-natal de RVU geralmente é feito após a ocorrência de infecção do trato urinário (ITU). A maioria dos pacientes apresentará resolução espontânea do RVU, porém alguns evoluem com infecções de trato urinário de repetição e formação de cicatrizes renais que podem ocasionar insuficiência renal crônica.

A uretrocistografia miccional (UCM) é o principal exame para o diagnóstico e avaliação inicial do RVU. Além de permitir o diagnóstico e a classificação do RVU, também permite a avaliação da anatomia do trato urinário inferior (vesical e uretral). A classificação proposta pelo International Reflux Study Committee é universalmente aceita como padrão ouro (Figura 1), e a gravidade do refluxo é determinada em graus de I a V.

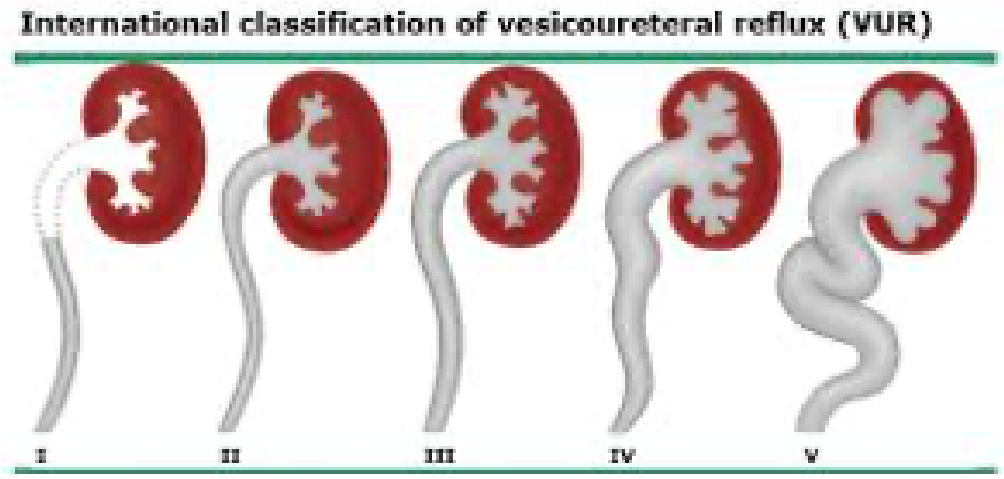

Figura 1. Classificação do RVU. (uptodate.com 2011)

Figura 2. Imagem de uretrocistografia miccional (UCM) mostrando refluxo vesicoureteral à esquerda.

Apesar da cintilografia com radioisótopo (DTPA - ácido dietiltriaminopentaacético) apresentar a vantagem de menor exposição à radiação, mantendo sensibilidade e especificidade no diagnóstico semelhantes à UCM, apresenta como desvantagem a baixa definição de imagem (não permitindo a avaliação anatômica da bexiga e da uretra ou mesmo a classificação adequada do RVU). Desta forma, é mais usada durante o acompanhamento clínico ou na avaliação após o tratamento cirúrgico.

A cintilografia estática (DMSA - dimetilmecaptossuccinico) deve ser realizada na associação com ITU febril, RVU de alto grau (IV e V) e alterações ultrassonográficas sugestivas de lesões renais, buscando aparecimento ou progressão de cicatrizes renais e acompanhamento da função renal.

Quando solicitar UCM para investigar RVU?

- ➔ Crianças com ITU febril recorrente e/ou nos casos em que exista alteração do trato urinário à ultrassonografia;
- ➔ Lactentes com primeiro episódio de ITU febril;
- ➔ Recém-nascidos com achados ultrassonográficos pós-natais de hidronefrose graus III e IV (Society of Fetal Urology – SFU), sinais de duplicidade com hidronefrose, ureterocele, dilatação ureteral e alterações vesicais.

<u>Tratamento</u>

O refluxo apresenta três modalidades principais de tratamento: conservador, cirúrgico (cirurgia aberta, laparoscópica ou robótica) e tratamento endoscópico.

O tratamento conservador é baseado no fato de que a grande maioria das crianças têm resolução espontânea do RVU durante o crescimento, pois são de baixo grau (I a III). De acordo com a Associação Americana de Urologia (AUA), o RVU pode desaparecer espontaneamente em 90% dos casos, no grau I, e 80%, no grau II, após cinco anos. Já no grau III, a resolução é de 60% nos casos unilaterais diagnosticados no primeiro ano de vida e de apenas 10% nos casos bilaterais e em idade superior a seis anos. No grau IV, a resolução espontânea cai para 45%, nos casos unilaterais e 10% nos casos bilaterais. No Brasil, Zerati et al. (2007) realizaram estudo envolvendo 511 crianças tratadas clinicamente com semelhantes resultados quanto à resolução espontânea do RVU.

A profilaxia antimicrobiana é indicada com a finalidade de evitar episódios de ITU nos pacientes com RVU. Baseada em estudos mais recentes, deve ser indicada para todas as crianças que ainda não terminaram o treinamento esfincteriano e que apresentem RVU graus III a V, entretanto aqueles com RVU graus I e II também parecem se beneficiar. O tempo de manutenção da profilaxia é controverso. Uma opção seria realizar UCM periodicamente (intervalo de 1 ano) para caracterizar a resolução do RVU. As crianças que apresentam episódios de ITU a despeito da antibioticoprofilaxia têm indicação de tratamento cirúrgico.

A profilaxia antibiótica contínua, quando instituída, deve ser adequada à faixa etária da criança e ao padrão de sensibilidade antimicrobiana da população. A dose a ser administrada é de 25 a 50% da dose terapêutica. A cefalexina e a amoxicilina são as drogas de escolha em lactentes. Uso de Sulfametoxazol e Nitrofurantoína não estão indicados antes dos 2 meses de idade.

São indicações de tratamento cirúrgico: ITU a despeito da antibioticoprofilaxia, preferência dos pais, RVU graus III a V com cicatrizes renais ou persistente em assintomáticos, persistência do RVU em meninas após os 5 anos e pacientes com dificuldade de seguimento clínico.

O tratamento endoscópico tem caráter menos invasivo, baixa morbidade, cirurgia em regime ambulatorial e pode ser reaplicado. É uma boa opção para RVU de baixo grau. Não recomendado para RVU grau V devido a baixa taxa de resolução nestes casos.

A cirurgia aberta (convencional) é a abordagem mais eficaz para evitar novos episódios de ITU febril, principalmente nos refluxos de alto grau ou após a tentativa de injeção endoscópica sem sucesso. Todas as técnicas de reimplante ureteral apresentam altas taxas de sucesso (acima de 95%).

PRIORIDADES

P1 - Crianças com diagnóstico de RVU de alto grau.

P2 - Crianças com diagnóstico de RVU de baixo grau.

13. ESTENOSE DE JUP (JUNÇÃO URETEROPIÉLICA)

A estenose da Junção Ureteropiélica (JUP) é a principal causa de obstrução do trato urinário na infância e pode ser definida como uma restrição ao fluxo de urina da pelve renal para o ureter. Na maioria dos casos verifica-se um estreitamento intrínseco da junção ureteropiélica, mas também pode ser resultante de obstrução extrínseca decorrente da compressão mecânica por vasos renais anômalos que cruzam anteriormente à JUP ou ureter proximal, ou ainda, ser a combinação dos dois fatores.

A incidência de anomalias congênitas urológicas concomitantes é elevada. A mais frequente é a estenose da JUP no rim contralateral, encontrada em até 40% dos casos. O refluxo vesicoureteral também pode ser verificado em até 40% dos casos, geralmente os de baixo grau e com alta taxa de resolução espontânea. A agenesia renal pode ser encontrada em 5% dos casos.

Com a utilização em ampla escala e melhor qualidade da ultrassonografia no pré-natal, atualmente, a maioria dos casos são identificados neste período. Geralmente, os recém-nascidos são assintomáticos. Ocasionalmente, podem apresentar-se com massa abdominal palpável. Crianças maiores geralmente apresentam-se com ITU de repetição e/ou sintomas com dor em flanco ou abdome superior, muitas vezes acompanhada de náuseas ou vômitos. Adolescentes e adultos jovens frequentemente apresentam dor em flanco ou abdominal que piora com ingesta hídrica abundante. Hematúria pode estar presente em até 25% das crianças.

O USG é o exame de eleição para avaliação da hidronefrose. Suspeita-se de obstrução da JUP quando existe dilatação da pelve e cálices renais sem dilatação do ureter. As características mais relevantes que são avaliadas no exame ultrassonográfico são o grau de dilatação da pelve e cálices, espessura do parênquima renal e diâmetro ântero-posterior (DAP) da pelve. Crianças com diagnóstico de hidronefrose antenatal devem realizar USG após o nascimento, preferencialmente, após 72h devido à desidratação fisiológica que ocorre neste período e que pode levar ao mascaramento ou subestimar o grau da hidronefrose.

Figura 1. Hidronefrose sugestiva de estenose de JUP

A Cintilografia Renal Dinâmica utiliza o DTPA (ácido dietiltriaminopentacético), que é exclusivamente filtrado e excretado pelo glomérulo, permitindo estimar as taxas de filtração e depuração renais. Desta forma, se apresenta como ferramenta útil na avaliação da obstrução da JUP. Idealmente, o DTPA deve ser realizado a partir da sexta à oitava semana de vida, pois a sua realização antes desta idade está sujeita a muitos artefatos em função de imaturidade renal. Fatores como o grau de maturidade renal, a função renal, o efeito gravitacional em pelves muito dilatadas, o estado de hidratação da criança e a dose no momento da utilização do diurético (furosemida) podem influenciar no resultado do exame. Além disso, como o volume vesical tem influência na velocidade de depuração do radiofármaco pelo rim, deve-se realizar cintilografia com o paciente

sondado ou realizar outra imagem após micção. Portanto, uma padronização da técnica é imprescindível para dos resultados, para reprodutibilidade e para seguimento adequado dos pacientes.

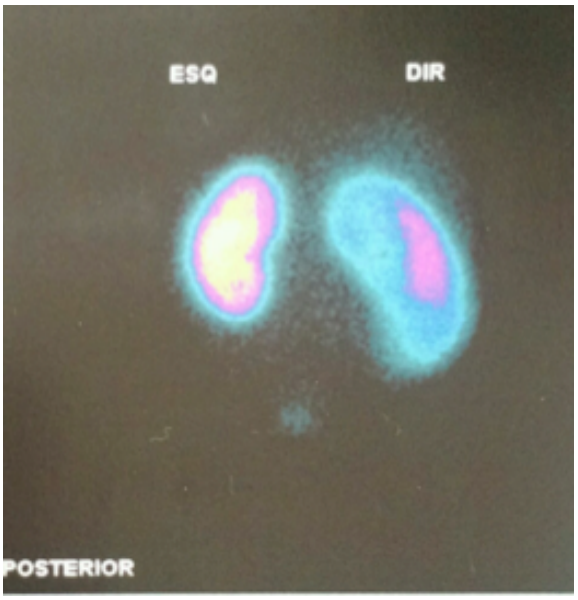

Figura 2. Imagem de cintilografia renal (DMSA) demonstrando rim direito dilatado e com déficit de captação do radiofármaco

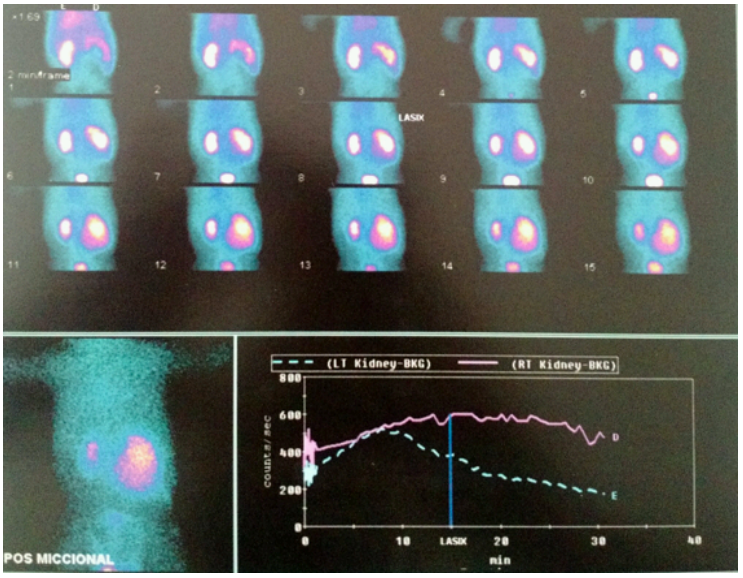

Figura 3. Imagem de cintilografia renal (DTPA) ilustrando curva obstrutiva à direita

O tratamento da estenose de JUP é cirúrgico (pieloplastia) e está indicado nos casos de obstrução sintomática e/ou com padrão obstrutivo em exames radioisotópicos e/ou

progressão no grau de dilatação do sistema coletor e/ou diminuição progressiva da função renal em exames de imagens seriados.

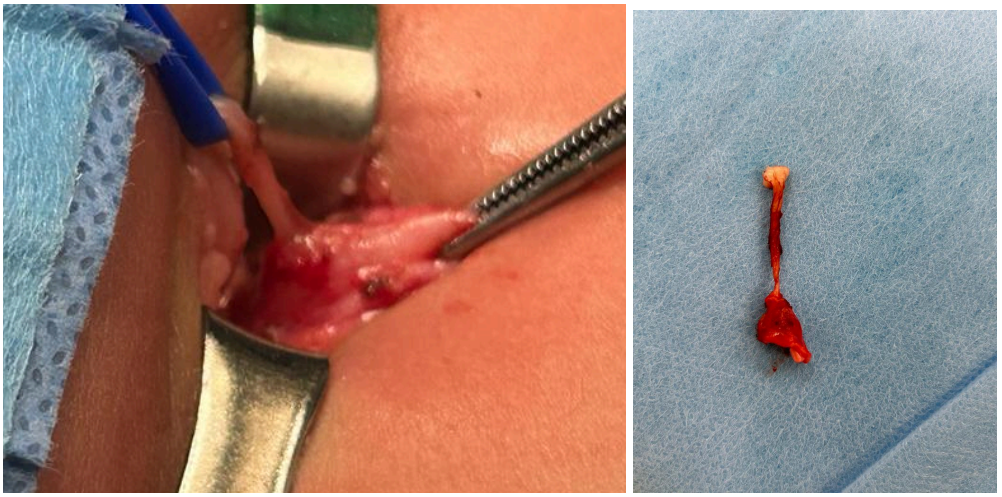

Figura 3. Abordagem cirúrgica da estenose de JUP com remoção da área estenosada

PRIORIDADES

P1 - Crianças com hidronefrose com suspeita ou diagnóstico de estenose de JUP e que já apresentam déficit funcional (documentado na cintilografia renal com DMSA) e/ou presença de afilamento do parênquima renal (SFU - grau IV);

P2 - Hidronefrose

14. ESTENOSE DA JUNÇÃO URETEROVESICAL (JUV)/ MEGAURETER PRIMÁRIO

Megaureter é um termo utilizado para designar um ureter com acentuado grau de dilatação (ureteres com diâmetro maior que 8mm). Podem ser classificados como primário ou secundário (quando ocorre em consequência a outras patologias, tais como, válvula de uretra posterior, bexiga neurogênica, etc).

O megaureter primário é definido como uma dilatação significativa do ureter aquém de um segmento ureteral aperistáltico, geralmente situado na sua porção justa vesical (Figura-1). Neste segmento afetado, existe um desarranjo histológico caracterizado pela deficiência nas fibras musculares da junção ureterovesical (JUV), hipertrofia de feixes da

camada circular proximal ao segmento adinâmico e aumento do depósito de colágeno entre a lâmina própria e os feixes musculares do ureter distal. Essas alterações levam a uma não progressão da peristalse ureteral, acarretando uma peristalse exacerbada em todo o ureter proximal levando a sua dilatação progressiva.

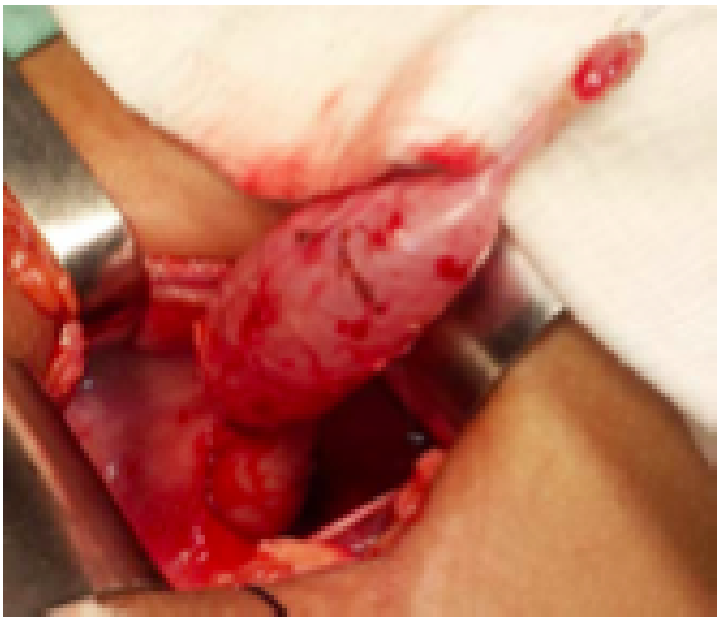

Figura 1. Megaureter obstrutivo primário. (Braz, M.P & Gondim, R. Estenose da junção uretero-vesical (Megaureter primário). In: Uropediatria: guia para pediatras.)

O megaureter primário pode ser classificado em megaureter obstrutivo, refluxivo ou ainda não refluxivo e não obstrutivo. O objetivo principal no manejo do megaureter é determinar quais pacientes estão obstruídos, quais têm refluxo e quais têm ambos. As opções de tratamento são muito diferentes dependendo do diagnóstico final.

Se houver refluxo de alto grau e tiver drenagem comprometida, o megaureter refluxivo e obstrutivo deve ser considerado. Se não houver refluxo, então o paciente tem megaureter obstrutivo não-refluxivo ou não-obstrutivo e não-refluxivo. Então, o renograma diurético pode ajudar a distinguir entre os dois.

O manejo do megaureter refluxivo é o mesmo manejo do RVU de alto grau. Enquanto que para os megaureteres obstrutivos e não-obstrutivos, o manejo depende da distinção dos dois. A presença de sinais e sintomas são geralmente os mais importantes determinantes sobre a necessidade de correção cirúrgica. Se a criança apresentar infecções recorrentes do trato urinário, pielonefrite, dor persistente no flanco ou

hematúria, associado ao diagnóstico de megaureter, então a correção cirúrgica é necessária.

Quando o megaureter é descoberto incidentalmente, e o paciente não tem sintomas, o tratamento não cirúrgico é garantido, desde que a função do rim afetado seja normal. Isso consiste em vigilância ativa com ultrassom. A frequência e a necessidade dos estudos por imagem disponíveis são definidas pelo urologista pediátrico, que desenha para cada caso a sequência adequada de realização dos exames. Uma cintilografia renal diurética é indicada para documentar a função renal de base. Se a função renal for normal, são considerados como sistema não obstruído. A expectativa é que com o crescimento longitudinal ao longo do tempo, o megaureter congênito não-obstrutivo e não-refluxivo se resolverá. Se houver um aumento inesperado na hidronefrose no ultrassom, uma nova cintilografia renal para documentar a ausência de perda da função renal é indicada. A cirurgia é indicada se a função renal se deteriorar.

A maioria dos casos de megaureter primário não-refluxivo com diagnóstico antenatal se resolvem espontaneamente. Hidronefrose de grau 1 a 3 tende a se resolver entre 12 e 36 meses de idade. Para esses graus, os intervalos de acompanhamento podem ser progressivamente prolongados após um padrão de melhora da hidronefrose ter sido estabelecido. Em crianças com hidronefrose de grau 4 ou 5, ou um diâmetro de ureter retrovesical maior que 1 cm, a condição pode se resolver mais lentamente e exigir cirurgia.

Quando indicada correção cirúrgica, o megaureter obstrutivo primário pode ser tratado por excisão do segmento distal obstruído, afilamento do ureter dilatado (plástica ureteral) e reimplante na bexiga por uma técnica de prevenção de refluxo. A taxa de sucesso é maior em crianças mais velhas, com maior risco de complicações em bebês pequenos. Por isso, quando há necessidade de intervenção cirúrgica antes dos 6 meses de idade, opta-se por uma derivação urinária temporária (ureterostomia) e posterior cirurgia definitiva.

PRIORIDADES

Todas as crianças com dilatação ureteral identificadas no período pré-natal deverão realizar USG de rins e vias urinárias pós-natal (após 48-72h do nascimento). Caso a dilatação ureteral não esteja mais presente, o pediatra pode solicitar um novo USG em 30

dias. Caso persista a dilatação ureteral, iniciar antibioticoprofilaxia (cefalexina 25mg/kg/dia) e encaminhar ao urologista para avaliação.

P1 - Ureterohidronefrose associada a alterações renais (por ex. rim único) ou alterações dos níveis de creatinina ou ainda com diâmetro de ureter distal > ou = 20mm e/ou hidronefrose grau IV (SFU) e/ou episódio de ITU

P2 - Dilatação ureteral/ megaureter

15. DUPLICIDADE PIELOCALICIAL E URETEROCELE

A duplicidade pielocalicial é a anomalia congênita das vias urinárias mais comum e está presente em um a cada 150 recém-nascidos. Entretanto, na maioria dos casos, a duplicidade representa apenas uma variante anatômica/ achado radiológico, sem repercussões clínicas. Sua importância clínica surge quando associada à ectopia ureteral e ureterocele.

A ureterocele é uma dilatação cística do ureter terminal e está associada à duplicidade ureteropiélica em 80% dos casos. Em meninas, a ureterocele é 4 vezes mais comum e está associada a duplicidade ureteral em 95% dos casos. Nos meninos, esta associação é menos comum (34%). A ureterocele bilateral ocorre em 15% dos casos.

A etiologia da ureterocele é ainda desconhecida, porém algumas teorias foram propostas. A dilatação poderia ser explicada pelo desenvolvimento anormal com deficiência de camadas musculares entre a mucosa vesical e a ureteral, podendo ainda estar associada a uma estenose de meato ureteral. A persistência da membrana de Chwalla, que temporariamente separa o ducto de Wolf do seio urogenital durante a organogênese também foi sugerida. Uma terceira teoria aponta anomalias de diâmetro e posição envolvendo o ducto mesonéfrico e o broto ureteral. O que poderia justificar não apenas a formação da ureterocele, mas também a presença de alterações histológicas renais e displasia associadas à ureterocele. Estas alterações podem levar a um resultado de perda de função renal a longo prazo, independente do grau de obstrução, da presença de infecção ou da correção cirúrgica adequada precoce.

A ureterocele pode ser classificada em intravesical e extra-vesical (quando se exterioriza através do colo vesical). A ureterocele pode ser detectada na USG morfológica

antenatal. É a principal causa de obstrução vesical em meninas recém-nascidas e a segunda em meninos, sendo a primeira válvula de uretra posterior (VUP). Provoca queixas de jato urinário fraco e interrompido. Alguns casos de obstrução vesical podem evoluir com anúria e ascite, configurando uma emergência pediátrica. Em meninas, pode ocorrer prolapso da ureterocele quando se observa uma massa cística interlabial, que deve ser diferenciada de outros diagnósticos, como sarcoma botrióide, cisto do ducto de Gartner e cisto de ducto periuretral de Skene.

O quadro mais comum é o de hidronefrose por obstrução ureteral e os casos não diagnosticados no período pré-natal apresentam classicamente história de ITU, antes de 3 anos de idade. A ureterocele pode provocar ainda sintomas miccionais. A avaliação inicial é feita com a USG e a UCM em todas as crianças com suspeita de anomalias ureterais e, se confirmadas, a avaliação funcional cintilográfica é realizada. A uretrocistoscopia completa o estudo diagnóstico.

A USG normalmente descreve a ureterohidronefrose e pode identificar a presença de duplicidade associada e sinais de displasia, como hiperecogenicidade de parênquima. Na duplicidade, pode ocorrer dilatação do polo inferior por refluxo associado. Na bexiga, pode ser visualizada a ureterocele na região póstero-lateral, como uma protrusão cística de parede fina, porém esta imagem só é obtida com a bexiga parcialmente repleta. Uma bexiga muito cheia pode causar colapso da ureterocele e uma vazia pode ser toda ocupada pela ureterocele (Figura-1).

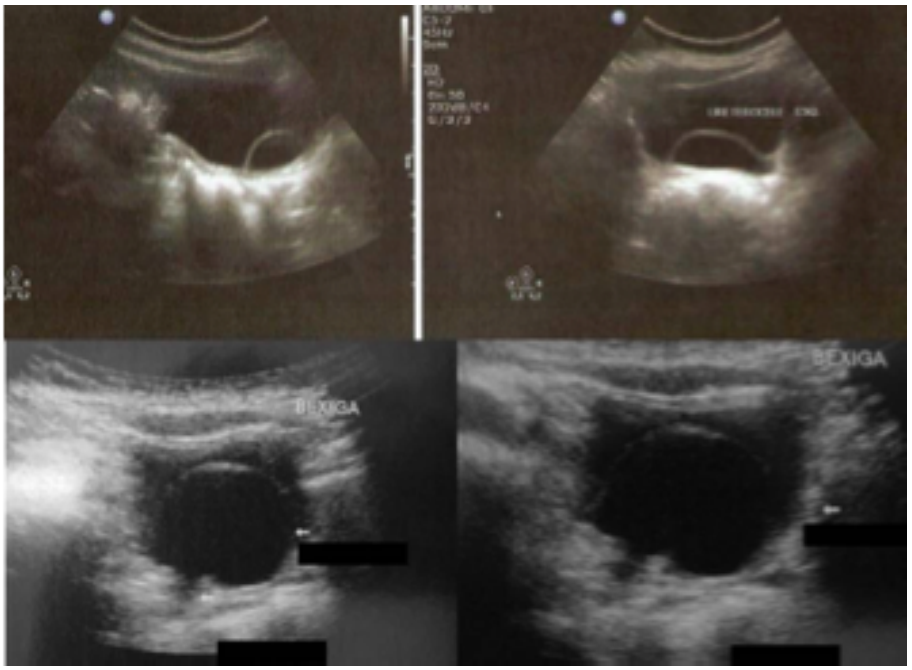

Figura 1. Visualização de ureterocele à ultrassonografia. (Rondon, A. & Leslie, B. Duplicidade ureteropiélica e ureterocele. In: Uropediatria: guia para pediatras).

Na UCM, a ureterocele aparece como uma falha de enchimento vesical de base larga, próximo ao trígono vesical. Em alguns casos de refluxo maciço, a ureterocele e a unidade do polo superior podem não ser visualizadas. A anatomia dos cálices renais pode sugerir a presença de duplicidade ao se observar a ausência do grupamento calicinal superior, o sinal do “lírio caído”. A mesma imagem pode ser vista na urografia excretora. Em grandes ureteroceles, pode haver refluxo contralateral por distorção da anatomia.

A cintilografia renal com DMSA (ácido dimercaptosuccínico) demonstra a quantidade de parênquima funcionante. Esta é uma informação importante para o planejamento terapêutico, principalmente quando se considera a preservação renal. A cintilografia renal DTPA (ácido dietileno triaminopenta-acético), ou renograma diurético, é utilizado para quantificar a obstrução. Os resultados dos exames cintilográficos são mais fidedignos após 4-6 semanas de vida, após o período de transição do amadurecimento fisiológico renal do recém-nascido.

A TC e a RNM são reservadas para os casos de anomalias complexas e para os casos de desproporção da ureterocele, quando os exames anteriores não forem definitivos.

Em ureteroceles menores e intravesicais, observa-se uma dilatação cística que se expande conforme a peristalse ureteral, com um orifício puntiforme visualizável. Em

ureteroceles intravesicais maiores e nas extravesicais a anatomia pode ser difícil de identificar e nem sempre se encontra o orifício da ureterocele. A extensão para a uretra dificulta a identificação dos limites do colo vesical e uretra, estando o orifício muitas vezes além do colo vesical. A melhor visualização é obtida com a bexiga parcialmente cheia e aguardando que a peristalse ureteral promova o seu enchimento.

O tratamento da ureterocele depende da função do segmento renal associado. Frequentemente, a punção endoscópica da ureterocele é o primeiro passo. Este é um procedimento definitivo em 90% dos casos de ureterocele intravesical e em cerca de 25% das ureteroceles ectópicas. Se a punção endoscópica falhar (infecção do trato urinário com refluxo persistente), então a reconstrução aberta precisa ser realizada. Se não houver função na metade do polo superior, então a nefrectomia do pólo superior é realizada.

PRIORIDADES

P1 - Duplicidade pielocalicial com hidronefrose e/ou ureterocele com hidronefrose associado à ITU de repetição

P2 - Duplicidade pielocalicial com hidronefrose e/ou ureterocele

16. VÁLVULA DE URETRA POSTERIOR (VUP)

As válvulas da uretra posterior (VUP) são a forma mais grave de obstrução congênita do trato urinário distal fetal e perinatal e a causa mais comum de insuficiência renal crônica na infância. Afetam exclusivamente o sexo masculino (1:5.000 a 8.000).

As VUP se localizam na transição entre a uretra membranosa e a uretra prostática, determinando uma suboclusão neste local, próximo ao colo vesical, numa fase muito precoce da vida fetal. As implicações da VUP variam caso a caso, de acordo com a intensidade da obstrução, capacidade compensatória da musculatura detrusora, a transmissão da hipertensão ao sistema urinário superior, a complacência do ureter e da pelve renal e a ocorrência de complicações, em especial ITU.

Podem ter duas variações anatômicas principais, chamadas comumente de tipos 1 e 3 na classificação de Young. O tipo 1 (95% dos casos) mostra uma válvula bicúspide, com

dois segmentos valvares cursando em direção anterior e inferior a partir do verumontanum, fixados às paredes laterais da uretra, com a concavidade superior, como um guarda chuva invertido. As válvulas do tipo 3 são membranas perfuradas perpendiculares ao eixo longitudinal da uretra, nesta mesma região (semelhante a um hímen).

A ultrassonografia pré-natal é responsável pela detecção da maioria dos casos de válvulas uretrais posteriores. Os achados são bexiga fetal distendida e de parede espessa e uma uretra posterior dilatada (sinal do buraco da fechadura); hidronefrose (devido à obstrução infra-vesical e/ou à presença de refluxo vesicoureteral) e oligoidrâmnio (quando antes das 24 semanas de idade gestacional, pior prognóstico). Embora alguns autores tenham se entusiasmado inicialmente com o tratamento intrauterino da VUP, há pouca evidência que sugira uma relação risco-benefício favorável em termos de preservação da função renal ou da bexiga. Da mesma forma, o parto prematuro não conseguiu mostrar benefício significativo.

O diagnóstico pós-natal pode ocorrer imediatamente após o nascimento ou pode ser adiado por vários anos devido ao amplo espectro da doença e suas manifestações. A apresentação clínica pode incluir dificuldade respiratória (devido `a hipoplasia pulmonar secundária ao oligoâmnio severo), sepse e distúrbio eletrolítico (secundário a obstrução de longo período e displasia renal), distensão abdominal (podendo ocorrer inclusive ascite urinária) e sintomas relacionados a alterações no esvaziamento vesical.

O manejo inicial da VUP inclui a estabilização clínica do paciente e drenagem vesical (cateterismo vesical). Uma vez que o diagnóstico de VUP tenha sido estabelecido com uma uretrocistografia miccional e o paciente esteja clinicamente estável, a desobstrução deve ser realizada. A fulguração endoscópica da VUP é o procedimento de eleição. Quando este procedimento não puder ser realizado, a vesicostomia inicial para posterior fulguração pode ser realizada.

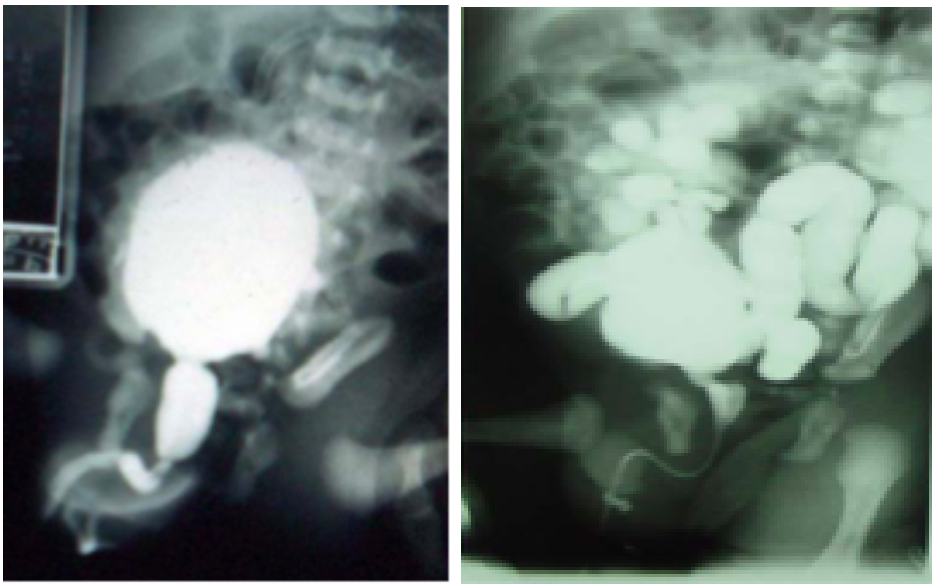

Figura 1. Exemplos de uretrocistografia miccionais diagnosticando VUP. (Dekermacher, S. & Jesus, L. Válvula de uretra Posterior. In: Uropediatria: guia para pediatras.)

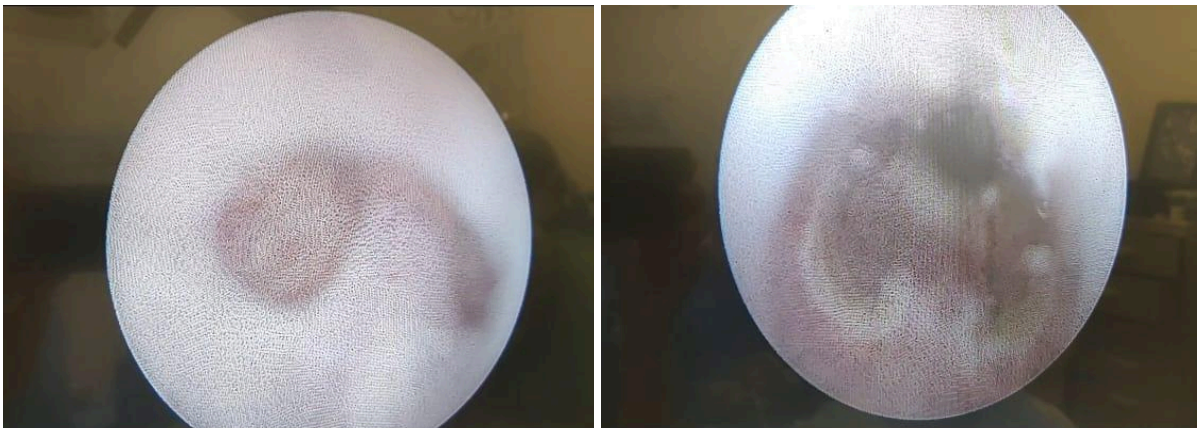

Figura 2. Visão endoscópica da VUP à esquerda e após fulguração à direita

Muitos pacientes com VUP continuarão a ter efeitos residuais da obstrução da saída da bexiga mesmo após a ablação definitiva da válvula. As várias manifestações da disfunção da bexiga juntas constituem o que é comumente chamado de "síndrome da bexiga de válvula". Foi estimado que até um terço de todos os pacientes com válvulas terão disfunção significativa do trato urinário inferior. Em um pequeno, mas significativo número de pacientes, a disfunção da bexiga pode ser tão grave a ponto de levar a maior deterioração da função renal. Portanto, faz parte do manejo tardio, a avaliação funcional da bexiga.

PRIORIDADES

P0/P1 - Hidronefrose antenatal bilateral* em meninos: VUP. Realizar investigação ainda na maternidade. Avaliação do urologista. Sondagem vesical ao nascimento e tratamento endoscópico antes da alta hospitalar

P1 - Casos suspeitos que ainda não tem acompanhamento com especialista

17. ENURESE NOTURNA

A enurese é definida como perda involuntária intermitente de urina durante o sono em crianças a partir dos 5 anos de idade que ocorre ao menos 2 vezes por semana na ausência de alterações adquiridas ou congênitas de sistema nervoso central.

Pode ser classificada de acordo com o início dos seus sintomas em primária (paciente que nunca ficou mais de 6 meses sem apresentar perdas durante o sono) ou secundária (paciente que já ficou mais de 6 meses sem sintomas e voltou a apresentar perdas durante o sono) e ainda, conforme sintomas, em monossintomática (perda noturna isolada) ou polissintomática (quando sintomas diurnos também estão associados).

A etiologia da enurese é caracterizada por uma interação de fatores genéticos e ambientais. A herança é autossômica-dominante, desta forma, se ambos os pais foram enuréticos, o risco é de 77%. Alguns fatores de risco possíveis são a interrupção constante do sono devido a via aérea obstruída (hipertrofia de amigdalas e asma) que podem levar ao aumento de peptídio natriurético atrial e problemas psicológicos ou eventos podem precipitar ou exacerbar a enurese em crianças predispostas como abuso sexual, déficit de atenção e/ou hiperatividade, alteração de conduta, dificuldade de aprendizado e problemas familiares. Em pacientes com enurese secundária os fatores de risco incluem: início de medicação anticonvulsiva, e constipação.

A fisiopatologia da enurese ainda não está completamente elucidada. Mas, em linhas gerais, parece ocorrer um desequilíbrio entre capacidade vesical noturna e quantidade de urina produzida durante a noite, associada à habilidade da criança acordar com a sensação da bexiga repleta.

O exame físico deve ser realizado para afastar causa secundária e não monossintomática de enurese. Exame genital e retal podem identificar malformações genitourinárias ou constipação. A coluna lombossacra deve ser examinada para afastar disrafismo oculto. Postura e marcha devem ser avaliados para afastar anormalidades do sistema nervoso central.

Manejo da enurese

- ➔ Considerar avaliação e tratamento para crianças a partir dos 6 anos de idade.
- ➔ Ao avaliar uma criança com enurese é importante assegurar à criança (e à família) que ela não tem culpa por molhar a cama e que ela não é a única, esclarecendo também o quanto enurese é comum. Bem como, explicar à família/cuidadores sobre a natureza hereditária e sobre os outros fatores causais. Dessa forma, evitando situações como punições à criança.
- ➔ História cuidadosa para excluir enurese não monossintomática e constipação/escape fecal.
- ➔ Solicitar exames iniciais: urina tipo 1 e urocultura para afastar infecção urinária e raio X de coluna lombossacra para descartar disrafismos ocultos.
- ➔ Iniciar medidas gerais como orientação de evitar líquidos 2h antes de dormir e solicitar que a criança vá ao banheiro antes de dormir.
- ➔ Após abordagem inicial, encaminhar ao urologista pediátrico para continuidade da avaliação e tratamento.
- ➔ O uso de alarmes, medicamentos e uroterapia fazem parte do arsenal terapêutico.

PRIORIDADES

P3 - Encaminhar ao especialista para tratamento após medidas iniciais.

18. DISFUNÇÃO MICCIONAL NÃO NEUROGÊNICA

A disfunção do trato urinário inferior (DTUI) é a presença e sintomas urinários após o desfralde (após os 5 anos de idade), na ausência de infecção do trato urinário (ITU), doenças neurológicas e anatômicas do trato urinário inferior. Entre esses sintomas se incluem urgência miccional, incontinência urinária diurna, alteração da frequência miccional, dificuldade miccional. Muitas vezes, as crianças apresentam também

constipação intestinal. Quando essas condições se associam devemos usar o termo disfunção vesico-intestinais (“Bowel Bladder Dysfunction”).

De acordo com o Projeto Diretrizes da Associação Médica Brasileira do Conselho Federal de Medicina sobre disfunções do trato urinário inferior elaborado pela Sociedade Brasileira de Urologia e publicado em 2006, os sintomas do trato inferior estão presentes em até 20% das crianças, ocorrendo mais em meninas numa relação de 8:1.

Raça, sexo e diferenças culturais podem afetar a idade na qual a criança adquire a continência urinária, sendo que cinco áreas devem ser avaliadas antes de iniciar o treinamento da criança:

1. Controle da bexiga: capaz de permanecer seca durante várias horas, urinar um bom volume de cada vez sem ficar pingando e ter consciência de sua vontade de urinar (posturas especiais, puxar roupas antes de eliminar a urina).

2. Controle intestinal: reconhecer sinal do reto cheio e conseguir postergar a urgência em evacuar.

3. Aptidão física: coordenação motora fina nos dedos e nas mãos para pegar objetos; ser capaz de andar facilmente de um local para o outro, sentar e levantar do vaso ou penico.

4. Aptidão educacional: executar tarefas simples, querer agradar os pais e ser cooperativa com eles.

5. Capacidade de aprendizado: entender para que serve o vaso (penico) e estar interessada em usá-lo.

Segundo o consenso da Sociedade Internacional de Continência Urinária em Crianças, os sintomas são classificados de acordo com a fase de esvaziamento ou enchimento e/ou a função da bexiga. São caracterizados como: aumento ou diminuição da frequência miccional, incontinência, urgência, noctúria, hesitação, esforço, jato fraco, jato intermitente, manobras de contenção, sensação de esvaziamento incompleto, gotejamento pós-miccional, dor genital ou do trato urinário inferior.

São consideradas como condições de comorbidade para disfunção do trato urinário inferior a constipação e encoprese, infecção urinária, bacteriúria assintomática, refluxo vesico-ureteral, condições neuropsiquiátricas (transtorno de déficit de atenção e

hiperatividade, transtorno desafiador de oposição), distúrbios de aprendizagem e do sono. É importante enfatizar que em qualquer criança a partir dos dois anos de idade, a causa mais comum de ITU é a disfunção miccional. O diagnóstico dessa disfunção é clínico, por meio do histórico de sintomas urinários e pode ser realizado por qualquer pediatra no consultório.

Há uma relação entre a disfunção do trato urinário inferior, infecções urinárias e distúrbios funcionais do trato gastrointestinal, especialmente a constipação e a retenção fecal. O tratamento da constipação reduz significativamente a incidência de infecção urinária recorrente, melhorando a hiperatividade vesical e a incontinência urinária e diminuindo o resíduo pós-miccional.

O diagnóstico é eminentemente clínico, com o reconhecimento dos sintomas mencionados anteriormente. O diário miccional é uma ferramenta bastante utilizada para auxiliar no diagnóstico e seguimento desses pacientes. O pediatra pode iniciar a avaliação com a solicitação de urina I, urocultura (descartando ITU atual), uréia, creatinina (avaliação da função renal), raio X de coluna lombossacra (descartar possibilidade de espinha bífida oculta) e USG de rins e vias urinárias com avaliação funcional (com medidas dos volumes vesicais pré e pós-miccional e da espessura da parede vesical).

O tratamento inicial da DTUI baseia-se em uma série de orientações que visam melhorar os hábitos miccionais, chamada de uroterapia. O pediatra pode iniciar o tratamento com as principais orientações (não passar de 3 horas sem urinar, ir urinar sempre que sentir vontade ou quando realiza manobras de contenção, evitar cafeína, boa hidratação durante o dia, urinar antes de dormir, hábitos defecatórios regulares), bem como, avaliar e tratar a constipação. Encaminhar ao urologista os casos em que seja evidenciado resíduo pós-miccional significativo, sinais de alerta, e aqueles refratários às medidas iniciais.

PRIORIDADES

P1 - Crianças com ITU febril de repetição, com presença de bexiga espessada/trabeculada, resíduo pós-miccional (se o resíduo for maior do que 10% da capacidade vesical esperada para a idade ou maior do que 20 ml), hidronefrose, alterações renais associadas como por ex. rim único ou alterações dos níveis de creatinina

P3 - Crianças com disfunção miccional refratárias ao tratamento inicial (orientações gerais) e sem sinais de alerta na investigação inicial

19. DISFUNÇÃO MICCIONAL NEUROGÊNICA (BEXIGA NEUROGÊNICA)

O trato urinário inferior funciona de forma coordenada realizando o enchimento e o esvaziamento vesical periódicos sob baixas pressões vesicais. Essa função é garantida por um complexo controle neural. Lesões do sistema nervoso central e periférico que afetam o sistema parassimpático, simpático e somático podem apresentar variados efeitos no trato urinário baixo.

Bexiga neurogênica é a denominação utilizada para as alterações da função vesical desencadeadas por patologias de ordem neurológica, sejam devido a lesões do sistema nervoso ou patologias pélvicas com comprometimento neurológico, como tumores e malformações anorretais. Na infância, os disrafismos espinhais são responsáveis por mais de 90% das causas de bexiga neurogênica, dos quais a mielomeningocele (espinha bífida aberta) contribui com 85%, enquanto que a espinha bífida oculta com cerca de 8%. Outras causas de bexiga neurogênica na infância são agenesia sacral, ânus imperfurado, paralisia cerebral, trauma medular e tumores primários ou secundários do sistema nervoso central.

Como a bexiga neurogênica pode afetar o armazenamento seguro da urina e o esvaziamento vesical eficiente, o seu manejo é focado em otimizar a função vesical a fim de prevenir alterações morfológicas e danos funcionais irreversíveis do trato urinário inferior e superior, além de adicionalmente, tentar proporcionar melhor qualidade de vida e autonomia às crianças maiores no que se refere à incontinência urinária.

A maioria das crianças com espinha bífida apresentam função renal preservada ao nascimento. Contudo, a maioria pode desenvolver deterioração da função renal e mudanças da morfologia vesical se não houver um manejo adequado. Acompanhamento urológico meticuloso é necessário com a atenção voltada para a prevenção do desenvolvimento adverso do trato urinário superior devido à bexiga neurogênica hostil. Essa hostilidade é caracterizada pela incapacidade de armazenar ou eliminar urina em pressões aceitavelmente baixas (<40 cmH20), que pode ocorrer devido a fibrose da

parede vesical, hiperatividade detrusora e dissinergia entre a contração da bexiga e relaxamento do esfíncter urinário externo (dissinergia vesicoesfincteriana). Quando não tratados, esses fatores hostis são transmitidos para o trato urinário superior e podem causar deterioração da função renal. Uma notável redução na progressão da patologia para doença renal de estágio terminal tem ocorrido desde que foi introduzida a conduta proativa nas crianças com mielomeningocele. Os neonatos com dissinergia vesicoesfincteriana podem desenvolver lesão do trato urinário superior no primeiro ano de vida, que pode se iniciar de forma precoce, logo após o nascimento, e em alguns casos até mesmo no período fetal. Se não tratados, a morte devido à falência renal no primeiro ano de vida pode chegar a 20%. É essencial que os pacientes sejam seguidos desde a primeira infância, a fim de detectar sinais precoces de dilatação ureteral e renal que podem levar à doença renal terminal. Desta forma, a avaliação urológica no paciente portador de mielomeningocele deve ser o mais precoce possível com intuito de reconhecer o padrão vesical do paciente e iniciar o tratamento quando necessário. As crianças com sintomas urinários (tais como, urgência miccional, incontinência urinária, retenção urinária) e ITU de repetição devem ser investigadas para descartar possíveis causas neurológicas (bexiga neurogênica secundária à espinha bífida oculta, por exemplo).

A avaliação urológica sempre que possível deve ser iniciada ainda no período neonatal. A USG de rins e vias urinárias permite avaliação da morfologia da bexiga (regularidade e espessura da parede vesical, presença de divertículos, etc), avaliação funcional (resíduo urinário) e do trato urinário superior (presença de hidronefrose, espessura do parênquima renal). A uretrocistografia miccional permite avaliação da morfologia vesical, presença de dilatação do colo vesical/uretra posterior e do refluxo vesicoureteral. E, o estudo urodinâmico, ferramenta fundamental para avaliação da dinâmica vesical e, por conseguinte, para definição da abordagem terapêutica. Através dele, podemos caracterizar diversos padrões vesicais. Segundo a classificação de Leal da Cruz, et al., estes podem ser: alto risco, incontinente, hipocontrátil ou normal.

O foco do tratamento da bexiga neurogênica é manter a bexiga estável e, com isso, preservar a função renal. Para que isso ocorra é necessário a manutenção de uma boa capacidade vesical e adequada complacência, aliados ao periódico e completo esvaziamento vesical sob baixa pressão. As medicações anticolinérgicas (oxibutinina) e o cateterismo intermitente limpo (CIL) atingem esse objetivo na maioria das crianças e proporcionam um benefício adicional na continência se a criança tem razoável resistência

para o esvaziamento vesical. Dessa forma, as crianças que apresentam padrão de alto risco, devem iniciar o tratamento com medicação anticolinérgica (oxibutinina) associada ao CIL. As crianças com padrão hipocontrátil necessitam apenas de CIL. Acompanhamento semestral é indicado para os casos de padrão alto risco.

As crianças com padrão normal e/ou padrão incontinente (antes dos 5 anos de idade) são tratadas conservadoramente, uma vez que estes padrões são considerados de baixo risco para deterioração do trato urinário superior. No entanto, além da preservação da função renal, também é objetivo do manejo urológico permitir saudável auto-estima e independência do paciente. Neste aspecto, crianças com manutenção do padrão incontinente podem necessitar de tratamento.

Abordagens cirúrgicas podem ser requeridas quando há falha no tratamento clínico da bexiga neurogênica requerendo ampliação vesical com ou sem conduto cateterizável e cirurgias para o tratamento da incontinência urinária.

PRIORIDADES

P1 - Crianças com mielomeningocele que apresentam alterações no US pré-natal ou no primeiro US neonatal (ureterohidronefrose/hidronefrose, bexiga espessada/trabeculada, alterações renais associadas como por ex. rim único) ou que já tenham apresentado episódio de pielonefrite, ou ainda, com elevação dos níveis de creatinina); Crianças com demais quadros neurológicos que apresentam ITU/pielonefrite de repetição, alterações no US sugestivas de bexiga neurogênica hostil (ureterohidronefrose/hidronefrose, bexiga espessada/trabeculada, alterações renais associadas como por ex. rim único) ou ainda que já tenham evidências de alteração na função renal (cicatrizes/danos à cintilografia renal ou elevação dos níveis de creatinina)

P2 - Crianças com mielomeningocele que não apresentam as alterações mencionadas acima, mas que ainda não foram avaliadas pelo urologista

P3 - Crianças com quadros neurológicos que apresentam incontinência urinária, mas que nunca apresentaram episódios de ITU/pielonefrite, alterações ultrassonográficas do trato urinário ou alterações na função renal (déficit funcional à cintilografia renal ou elevação dos níveis de creatinina)

20. REFERÊNCIAS BIBLIOGRÁFICAS

1. Hoffman, A. Liguori, R. Escroto Agudo. In: Uropediatria: Guia para pediatras. Sociedade Brasileira de Pediatria. Sociedade Brasileira de Urologia.
2. Gatti JM, Patrick Murphy J. Current management of the acute scrotum. Semin Pediatr Surg. 2007 Feb;16(1):58-63. doi: 10.1053/j.sempedsurg.2006.10.008. PMID: 17210484.
3. Tanaka K, Ogasawara Y, Nikai K, Yamada S, Fujiwara K, Okazaki T. Acute scrotum and testicular torsion in children: a retrospective study in a single institution. J Pediatr Urol. 2020 Feb;16(1):55-60. doi: 10.1016/j.jpurol.2019.11.007. Epub 2019 Nov 27. PMID: 31874735.
4. Kogan BA. Hydrocele, Hernia, Neonatal Torsion, And Scrotal Masses. In: Baskin LS, Kogan BA, editors. Handbook of Pediatric Urology. 1. Philadelphia, PA: Lippincott Williams & Wilkins; 2005. p. 51-7.
5. Palmer LS. Hernias and hydroceles. Pediatr Rev. 2013 Oct;34(10):457-64; quiz 464. doi: 10.1542/pir.34-10-457. Erratum in: Pediatr Rev. 2016 May;37(5):217. doi: 10.1542/pir.375217. PMID: 24085793.
6. Madden, N.P. Testis, hydrocoele and varicocoele. In: Thomas, D.F., Duffy, P.G., Rickwood, A.M.K. Essentials of pediatric urology. Second edition.
7. Bacelar, H. Ramos, C. Hérnia inguinal, hidrocele e cisto de cordão espermático. In: Uropediatria: Guia para pediatras. Sociedade Brasileira de Pediatria. Sociedade Brasileira de Urologia.
8. Jiang DD, Acevedo AM, Bayne A, Austin JC, Seideman CA. Factors associated with delay in undescended testis referral. J Pediatr Urol. 2019 Aug;15(4):380.e1-380.e6. doi: 10.1016/j.jpurol.2019.03.029. Epub 2019 Apr 4. PMID: 31072764.
9. Sijstermans K, Hack WW, Meijer RW, et al. The frequency of undescended testis from birth to adulthood: a review. Int J Androl 2008;31:1e11.
10. Taghizadeh AK, Thomas DF. Ascent of the testis revisited: fact not fiction. BJU Int 2008;102:676e8.
11. Boagaert, G.A. Undescended Testes—Cryptorchidism. In: Baskin LS, Kogan BA, editors. Handbook of Pediatric Urology. 1. Philadelphia, PA: Lippincott Williams & Wilkins; 2005. p.43-57.

12. Radmayr C, Dogan HS, Hoebeke P, Kocvara R, Nijman R, Silay S, Stein R, Undre S, Tekgul S. Management of undescended testes: European Association of Urology/European Society for Paediatric Urology Guidelines. J Pediatr Urol. 2016 Dec;12(6):335-343. doi: 10.1016/j.jpurol.2016.07.014. Epub 2016 Sep 15. Erratum in: J Pediatr Urol. 2017 Apr;13(2):239. doi: 10.1016/j.jpurol.2017.02.011. PMID: 27687532.
13. Novaes HF, Carneiro Neto JA, Macedo A, Jr., Barroso Junior U. Single scrotal incision orchiopexy - a systematic review. Int Braz J Urol 2013;39:305-11.
14. Nascimento, F. Ottoni, S. Fimose. In: Uropediatria: guia para pediatras. Sociedade Brasileira de Pediatria. Sociedade Brasileira de Urologia.p.303-315.
15. Kayaba H, Tamura H, Kitajima S, Fujiwara Y, Kato T, Kato T. Analysis of shape and retractability of the prepuce in 603 Japanese boys. J Urol. 1996 Nov;156(5):1813-5.
16. Baskin, L. Giramonti, K.M. Circumcision. In: Baskin LS, Kogan BA, editors. Handbook of Pediatric Urology. 1. Philadelphia, PA: Lippincott Williams & Wilkins; 2005.p. 17-28.
17. Hayashi Y, Kojima Y, Mizuno K, Kohri K. Prepuce: phimosis, paraphimosis, and circumcision. ScientificWorldJournal. 2011 Feb 3;11:289-301.
18. Baskin, L.S. Hypospadias. In: Baskin LS, Kogan BA, editors. Handbook of Pediatric Urology. 1. Philadelphia, PA: Lippincott Williams & Wilkins; 2005.p.29-42.
19. Giron, A. Martins, G.R. Hipospádias. In: Uropediatria: guia para pediatras. Sociedade Brasileira de Pediatria. Sociedade Brasileira de Urologia. p. 323-333.
20. Orkiszewski M. A standardized classification of hypospadias. J Pediatr Urol. 2012 Aug;8(4):410-4.
21. Ziada A, Hamza A, Abdel-Rassoul M, Habib E, Mohamed A, Daw M. Outcomes of hypospadias repair in older children: a prospective study. J Urol. 2011 Jun;185(6 Suppl):2483-5. doi: 10.1016/j.juro.2011.01.032. Epub 2011 Apr 28. PMID: 21555019.
22. Rondon, A. Gomes, D. Pênis embutido e outras alterações do pênis. In: Uropediatria: guia para pediatras. Sociedade Brasileira de Pediatria. Sociedade Brasileira de Urologia. p. 341-357.
23. Palmer LS, Palmer JS. Management of abnormalities of the external genitalia in boys. In: Wein AJ, Kavoussi LR, Partin AW, Peters CA, editors. Campbell-Walsh Urology. Philadelphia:Elsevier, 2016. p. 3368 – 3398.

24. Gabrich PN, Vasconcelos JS, Damião R, Silva EA. Penile anthropometry in Brazilian children and adolescents. J Pediatr (Rio J). 2007 Sep-Oct;83(5):441-6. doi: 10.2223/JPED.1671. Epub 2007 Aug 3. PMID: 17676248.
25. Bresolin, N.L. Lima, G.R.M. Urolitíase em crianças. In: Uropediatria: guia para pediatras. Sociedade Brasileira de Pediatria. Sociedade Brasileira de Urologia. p. 424-456.
26. Tasyan, G.E. Nephrolithiasis in chlidren: Medical Management. In: Baskin LS, Kogan BA, editors. Handbook of Pediatric Urology. Philadelphia, PA: Lippincott Williams & Wilkins; 2005.p.314-322.
27. Swana, H.S. Urolithiasis in children: Surgical Management. In: Baskin LS, Kogan BA, editors. Handbook of Pediatric Urology. Philadelphia, PA: Lippincott Williams & Wilkins; 2005.p.323-330.
28. Molina, C.A. Silvestre, L. Hidronefrose pré-natal. In: Uropediatria: guia para pediatras. Sociedade Brasileira de Pediatria. Sociedade Brasileira de Urologia. p. 211-230.
29. Chow JS, Koning JL, Back SJ, Nguyen HT, Phelps A, Darge K. Classification of pediatric urinary tract dilation: the new language. Pediatr Radiol. 2017;47(9):1109–15.
30. Nguyen HT, Benson CB, Bromley B, Campbell JB, Chow J, Coleman B, et al. Multidisciplinary consensus on the classification of prenatal and postnatal urinary tract dilation (UTD classification system). J Pediatr Urol. 2014;10(6):992–8.
31. Zerati Filho, M. Calado, A.A. Refluxo VEsicoureteral. In: Uropediatria: guia para pediatras. Sociedade Brasileira de Pediatria. Sociedade Brasileira de Urologia. p. 211-230.
32. Chow JS, Koning JL, Back SJ, Nguyen HT, Phelps A, Darge K. Classification of pediatric urinary tract dilation: the new language. Pediatr Radiol. 2017;47(9):1109–15.
33. Nguyen HT, Benson CB, Bromley B, Campbell JB, Chow J, Coleman B, et al. Multidisciplinary consensus on the classification of prenatal and postnatal urinary tract dilation (UTD classification system). J Pediatr Urol. 2014;10(6):992–8.
34. Nascimento, R.L. Machado, M. Obstrução da junção ureteropiélica (JUP). In: Uropediatria: guia para pediatras. Sociedade Brasileira de Pediatria. Sociedade Brasileira de Urologia. p.231-251.
35. Barroso Jr U, Gonzalez R. Obstrução da Junção Ureteropiélica. In: Macedo Jr A, Vilar S, Streit

36. D, Barroso Jr U. Urologia Pediátrica. 2a Edição. São Paulo: Roca; 2004. 77-97.
37. Atala. A, Keating,M.A., in Vesicoureteral Reflux and Megaureter, chapter 59, Campbell`sUrology Vol3 pg 2094.
38. Braz, M.P. Gondim, R. Estenose da junção uretero-vesical (megaureter primário). In: Uropediatria: guia para pediatras. Sociedade Brasileira de Pediatria. Sociedade Brasileira de Urologia. p. 252-267.
39. McLellan DL, Retik AB, Bauer SB, Diamond DA, Atala A, Mandell J, Lebowitz RL, Borer JG, Peters CA. Rate and predictors of spontaneous resolution of prenatally diagnosed primary nonrefluxing megaureter. J Urol. 2002 Nov;168(5):2177-80; discussion 2180.
40. Baskin, L.S. Hydroureteronephrosis: Ureteroceles, Duplications, Ureteral Ectopy. In:Baskin LS, Kogan BA, editors. Handbook of Pediatric Urology. 1. Philadelphia, PA: Lippincott Williams & Wilkins; 2005.p.203-222.
41. Rondon, A. & Leslie, B. Duplicidade ureteropiélica e ureterocele. In: Uropediatria: guia para pediatras. Sociedade Brasileira de Pediatria. Sociedade Brasileira de Urologia. p. 268-282.
42. Baskin, L.S. Hydroureteronephrosis: Ureteroceles, Duplications, Ureteral Ectopy. In: Baskin LS, Kogan BA, editors. Handbook of Pediatric Urology. 1. Philadelphia, PA: Lippincott Williams & Wilkins; 2005.p.203-222.
43. Baskin, L.S. :Posterior Urethral Valves. In: Baskin LS, Kogan BA, editors. Handbook of Pediatric Urology. 1. Philadelphia, PA: Lippincott Williams & Wilkins; 2005.p. 223-237.
44. Dekermacher, S. & Jesus, L. Válvula de uretra Posterior. In: Uropediatria: guia para pediatras. Sociedade Brasileira de Pediatria. Sociedade Brasileira de Urologia. p. 283-308.
45. Young, H H; Frontz, W A; Baldwin, J C. Congenital obstruction of the posterior urethra. J Urol 1919, 3:289-65.
46. Farrugia MK. Fetal bladder outlet obstruction: Embryopathology, in utero intervention and outcome. J Pediatr Urol. 2016 Oct;12(5):296-303.
47. Netto, J.M.B. Uhlman, A. Enurese. In: Uropediatria: guia para pediatras. Sociedade Brasileira de Pediatria. Sociedade Brasileira de Urologia. p.120-134.
48. Nevéus T, von Gontard A, Hoebeke P, et al. The standardization of terminology of lower urinary tract function in children and adolescents: report from the Standardisation Committee of the International Children's Continence Society. J Urol.2006.176(1):314-24.

49. European Society for Pediatric Urology/European Association of Urology (ESPU/EAU). Guidelines on Pediatric Urology ESPU/EAU 2016 mar, ESPU/EAU 2015.
50. Barroso Jr, U. Kaufman, A. Disfunção vésico-intestinal. In: : Uropediatria: guia para pediatras. Sociedade Brasileira de Pediatria. Sociedade Brasileira de Urologia. p.129-152.
51. Austin PF, Bauer SB, Bower W, et al. The Standardization of Terminology of Lower Urinary Tract Function in Children and Adolescents: Update Report From the Standardization Committee of the International Children's Continence Society. Neurourol. Urodynam. 35:471–481, 2016.
52. Leal da Cruz, M. Macedo Jr, A. Bexiga neurogênica. In: Uropediatria: guia para pediatras. Sociedade Brasileira de Pediatria. Sociedade Brasileira de Urologia. p.160-175.
53. Leal da Cruz M, Liguori R, Garrone G, Leslie B, Ottoni SL, Carvalheiro S, Moron AF, Ortiz V, Macedo A Jr. Categorization of bladder dynamics and treatment after fetal myelomeningocele repair: first 50 cases prospectively assessed. J Urol. 2015 May;193(5 Suppl):1808-11.